



**PREFEITURA DA CIDADE DE SÃO PAULO  
SECRETARIA MUNICIPAL DA SAÚDE**

**COORDENAÇÃO DA ATENÇÃO BÁSICA  
ÁREA TÉCNICA DE SAÚDE BUCAL**

**RESTAURAÇÕES EM RESINAS COMPOSTAS  
SEQUÊNCIA CLÍNICA**

**São Paulo - SP**

**PREFEITURA DA CIDADE DE SÃO PAULO**

**SECRETARIA MUNICIPAL DA SAÚDE**

**COORDENAÇÃO DA ATENÇÃO BÁSICA**

**ÁREA TÉCNICA DE SAÚDE BUCAL**

**RESTAURAÇÕES EM RESINAS COMPOSTAS - SEQUÊNCIA CLÍNICA**

**G T DENTÍSTICA**

**Andréa Vanetti de Moura Andrade - CD CRO SP 77755 - Ubs Pq Fig Grande- Associação Comunitária Monte Azul;**

**Alzira Sueli Gellacic - CD CRO SP 43020 - UBS Pari- SPDM**

**Graziela Pasini - CD - CRO SP 79639 - UBS Luar do Sertão - UNASP**

**Nívea Fróes Salgado CRO SP 73576 - Interlocutora de Saúde Bucal- Supervisão Técnica de Saúde do Butantã**

**Ficha Catalográfica**

616.314

S241r São Paulo (Cidade). Secretaria da Saúde.

Restaurações em resinas compostas: sequência clínica / Secretaria da Saúde,  
Coordenação da Atenção Básica, Área Técnica de Saúde Bucal. – São Paulo: SMS, 2012.

14 p.

1. Odontologia. 2. Saúde Bucal. 3. Resinas compostas. I. Coordenação da Atenção Básica. II. Título.

**Ficha Técnica**

**Produção: Área Técnica de Saúde Bucal**

**Organização, digitação e montagem: Andrea Vanetti de Moura Andrade**

**Reprodução: meio eletrônico – 1ª. edição novembro de 2012**

Coordenação da Atenção Básica - Área Técnica de Saúde Bucal-R. General Jardim, 36-  
5º.andar, Centro; São Paulo, CEP 01223010-Fone=3397-2229-  
<http://ww2.prefeitura.sp.gov.br/arquivos/secretarias/saude/bucal/>

**É AUTORIZADA A REPRODUÇÃO TOTAL OU PARCIAL DESTA DOCUMENTO POR  
PROCESSOS FOTOCOPIADORES. AO USÁ-LO, CITE A FONTE.**

**É autorizada a reprodução total ou parcial deste documento por processos fotocopiadores, desde  
que citada a fonte.**

## **Apresentação**

*A saúde é direito de todos e dever do Estado, garantido mediante políticas sociais e econômicas que visem à redução do risco de doença e de outros agravos e ao acesso universal e igualitário às ações e serviços para sua promoção, proteção e recuperação (CF. Art 196)*

Consoante os princípios e normas que regem o Sistema Único de Saúde (SUS), criado pela Constituição Federal de 1988, a rede de serviços de saúde bucal deve se organizar de forma a possibilitar a atenção integral à saúde que se inicia pela organização do processo de trabalho na rede básica de saúde e soma-se às ações em outros níveis assistenciais, compondo o cuidado a saúde (CECÍLIO e MERHY, 2003).

Nessa perspectiva, as ações desenvolvidas na Atenção Básica em Saúde Bucal, assim como o SUS, estão em contínuo processo de aperfeiçoamento e precisam incorporar tecnologias para sua maior resolutividade e qualidade.

Um dos aspectos a ser considerado é a melhoria dos materiais disponibilizados para a realização dos procedimentos odontológicos, dentre os quais os procedimentos restauradores executados pela rede básica de saúde.

A qualidade técnica das restaurações depende não apenas de bons materiais mas também de sua utilização de forma adequada.

Com este objetivo, a Área Técnica de Saúde Bucal da Secretaria Municipal de Saúde de São Paulo, reuniu um Grupo de Trabalho, constituído por profissionais da rede municipal de saúde, para uma revisão das especificações do sistema de adesão e resina composta utilizadas, bem como para a elaboração, com embasamento científico, da sequência clínica a ser observada para a melhor performance desse material, obtendo-se restaurações de alta qualidade, que agora disponibilizamos.

São Paulo, novembro de 2012

**Área Técnica de Saúde Bucal – GT Dentística**

## Sumário

<b>I. Apresentação.....</b>	<b>página 3</b>
<b>II. Introdução .....</b>	<b>página 4</b>
<b>III. Restaurações de resina composta em dentes posteriores – classe I.....</b>	<b>página 5</b>
<b>IV. Restaurações de resina composta em dentes posteriores – classe II.....</b>	<b>página 7</b>
<b>V. Restaurações de resina composta em dentes anteriores.....</b>	<b>página 10</b>
<b>VI. Bibliografia.....</b>	<b>página 11</b>



## RESTAURAÇÕES EM RESINAS COMPOSTAS - SEQUÊNCIA CLÍNICA

### I. Introdução

A resina composta atual apresenta características como biocompatibilidade, estética, adesividade ao elemento dental, ausência de mercúrio. O que proporciona economia de tecido dental, realização de reparos, velocidade do procedimento, além de não necessitar de descarte especial após remoção do elemento dental.

O desgaste oclusal das resinas atuais se aproxima do desgaste do amálgama e do esmalte dentário. Sendo assim, as resinas compostas constituem-se em material viável e protetor do elemento antagonista.

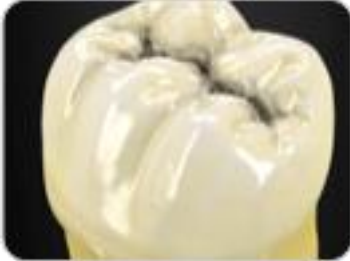Para que o resultado clínico seja satisfatório é necessário o aprimoramento técnico profissional e correta seleção de casos. Artigos recentes de comprovação clínica por período mais prolongados comprovam que a resina composta passou a ser indicada em preparos conservadores de cl. I e II e preenchimento de dentes com pouca estrutura remanescente.

As resinas compostas são constituídas por uma matriz resinosa, tendo como principal elemento o monômero Bis-GMA ou o UDMA. Estes são responsáveis pela porção quimicamente ativa, já que irão estabelecer ligações cruzadas durante a polimerização. Estas ligações são responsáveis pelo endurecimento e pela resistência do material. Devido à elevada contração que sofrem estes monômeros, algumas resinas mais atuais têm apresentado o monômero Bis-EMA em sua matriz resinosa. Este, por ter maior peso molecular e menor número de ligações duplas, apresenta uma contração de polimerização menor.

Com os melhoramentos apresentados, a resina composta apresenta-se como uma possibilidade de restauração dental atual de grande sucesso quando bem indicada, inclusive para restaurações em dentes posteriores.

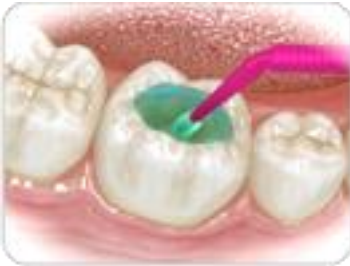## **II. Restaurações de resina composta em dentes posteriores – classe I**

Um dos principais fatores que determinam o sucesso das restaurações em resina composta é um eficiente isolamento absoluto ou relativo do campo operatório, o que previne a contaminação por umidade durante o procedimento adesivo.



**Foto 1: Cárie oclusal**

Remoção do tecido cariado com broca diamantada esférica (o preparo da cavidade limita-se à remoção do tecido cariado).



**Foto 2: Condicionamento com ácido fosfórico**

Aplicar o ácido em toda a cavidade, iniciando pelo esmalte e seguindo em direção à dentina.

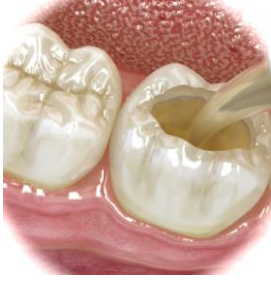Tempo médio de condicionamento:

em dentes decíduos = 15 segundos

em dentes permanentes = 10 segundos

Esse tempo pode variar conforme concentração do produto. Recomenda-se ler a bula.

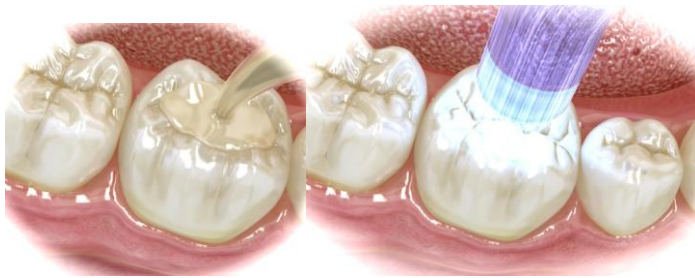Lavar a cavidade com água em abundância e secar com uma bolinha de algodão ou um leve jato de ar à distância. Importante: a secagem em excesso, com forte jato de ar, promove o colapso das fibras colágenas da dentina, o que causaria redução da capacidade adesiva da restauração e, conseqüentemente, maior chance de insucesso e maior sensibilidade pós-operatória.



**Foto 3: Aplicação do adesivo**

Aplicar o adesivo em toda a cavidade de forma a deixá-la uniformemente brilhante. Aplicar leve jato de ar para a evaporação do solvente, o que levará à melhoria da qualidade adesiva. Polimerização do adesivo por 40 segundos (observar a qualidade do fotoativador utilizado).

Importante: o adesivo disponibilizado na rede é de frasco único, ou seja, possui em sua composição primer e bond. O primer tem como função a ligação entre a estrutura dental (hidrofílica =úmida) ao bond (resina hidrofóbica=seca). Assim, a aplicação de um adesivo de frasco único com primer e bond já é suficiente para a inserção da resina composta na sequência. Para outras apresentações (2 ou 3 passos) verificar as recomendações do fabricante.

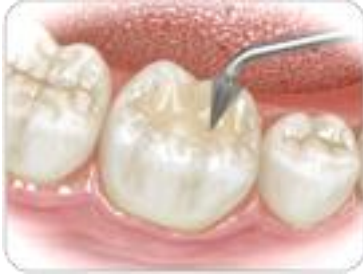

**Foto 4: Preenchimento da cavidade com resina composta**

A resina composta deverá ser aplicada em camadas de no máximo 2 mm de espessura, até o total preenchimento da cavidade. Fotoativar cada camada separadamente por 40 segundos (verificar as recomendações do fabricante).

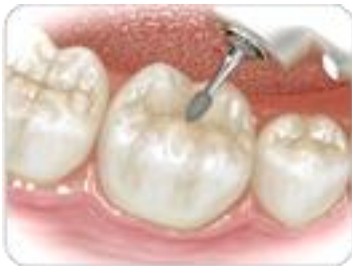Importante: as espátulas de resina (metálicas douradas) devem ser de uso exclusivo para a inserção de resina composta e lavadas de forma cuidadosa, evitando ranhuras em sua superfície. Não as utilize para a inserção de IRM ou cimento de ionômero de vidro.





**Foto 5: Escultura da resina composta**

A escultura deverá ser realizada durante a inserção dos incrementos.

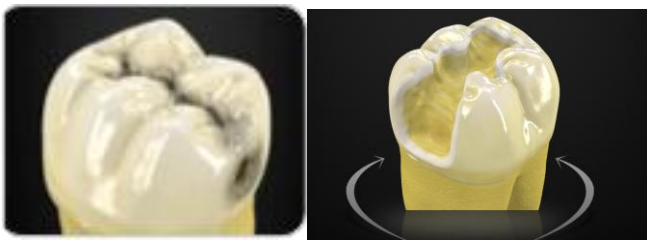


**Foto 6: Ajuste oclusal, acabamento e polimento**

O ajuste oclusal deverá ser realizado com tiras de carbono e brocas de acabamento e polimento (séries F e FF).

### **III. Restaurações de resina composta em dentes posteriores – classe II**

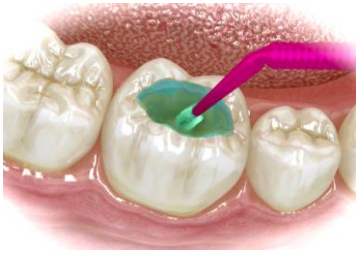Um dos principais fatores que determinam o sucesso das restaurações em resina composta é um eficiente isolamento absoluto ou relativo do campo operatório, o que previne a contaminação por umidade durante o procedimento adesivo.



**Foto 1: Cárie oclusal e proximal**

Remoção do tecido cariado com broca diamantada esférica (o preparo da cavidade limita-se à remoção do tecido cariado). Adaptação de matriz na região interproximal.

Importante: lembre-se de adaptar a matriz utilizando cunha de madeira para que não haja excesso de material restaurador na região interproximal e prejuízo do periodonto. A cunha também permite que haja a correta construção do ponto de contato.



**Foto 2: Condicionamento com ácido fosfórico**

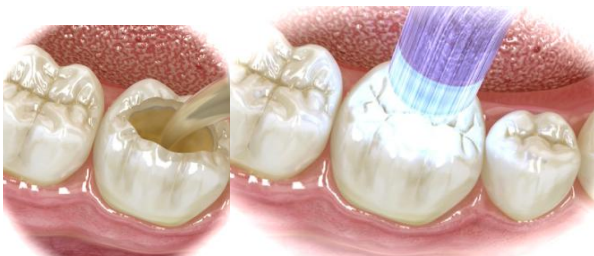Aplicar o ácido em toda a cavidade, iniciando pelo esmalte e seguindo em direção à dentina.

Tempo de condicionamento: em dentes decíduos = 15 segundos

em dentes permanentes = 10 segundos

Esse tempo pode variar conforme concentração do produto. Recomenda-se ler a bula.

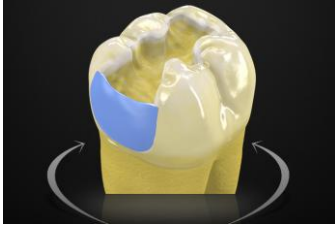
Lavar a cavidade com água em abundância e secar com uma bolinha de algodão ou um leve jato de ar à distância. Importante: a secagem em excesso, com forte jato de ar, promove o colapso das fibras colágenas da dentina, o que causaria redução da capacidade adesiva da restauração e, conseqüentemente, maior chance de insucesso e maior sensibilidade pós-operatória.



**Foto 3: Aplicação do adesivo**

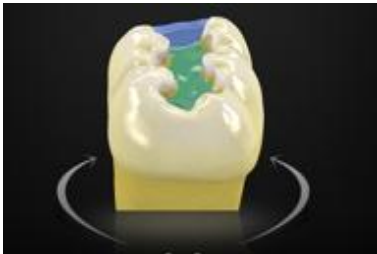
Aplicar o adesivo em toda a cavidade de forma a deixá-la uniformemente brilhante. Aplicar leve jato de ar para a evaporação do solvente, o que levará à melhoria da qualidade adesiva. Polimerização do adesivo por 40 segundos (observar a qualidade do fotoativador utilizado).

Importante: o adesivo disponibilizado na rede é de frasco único, ou seja, possui em sua composição primer e bond. O primer tem como função a ligação entre a estrutura dental, que é úmida e, portanto, hidrofílica, ao bond, que é uma resina hidrofóbica. Assim, a aplicação de um adesivo de frasco único com primer e bond já é suficiente para a inserção da resina composta na sequência.



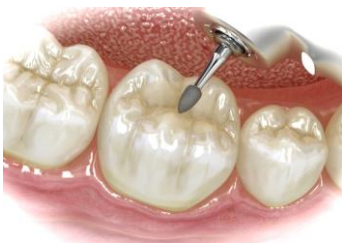**Foto 4: Preenchimento da cavidade com resina composta**

A resina composta deverá ser aplicada inicialmente na caixa interproximal, transformando a cavidade em uma classe I (o que facilitará sua escultura). Continuar o preenchimento da cavidade em camadas de no máximo 2 mm de espessura. Fotoativar cada camada separadamente por 40 segundos. Verificar o tempo recomendado pelo fabricante e qualidade do fotoativador utilizado.



**Foto 5: Escultura da resina composta**

A escultura deverá ser realizada durante a inserção dos incrementos.



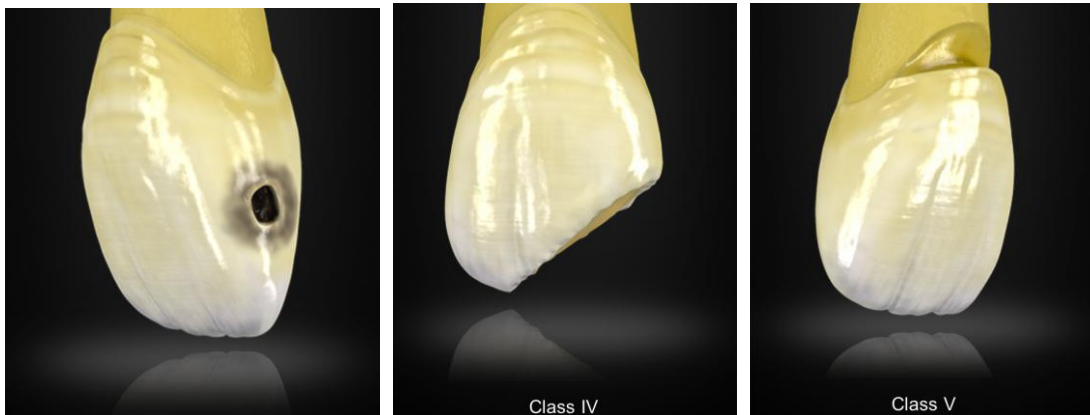
**Foto 6: Ajuste oclusal, acabamento e polimento**

O ajuste oclusal deverá ser realizado com tiras de carbono e brocas de acabamento e polimento (séries F e FF).

#### **IV. Restaurações de resina composta em dentes anteriores**

As restaurações de dentes anteriores em resina composta seguem a mesma sequência que os dentes posteriores.

Inicialmente: eficiente isolamento absoluto ou relativo do campo operatório, o que previne a contaminação por umidade durante o procedimento adesivo.



**Foto 1: Preparo da cavidade**

Remoção do tecido cariado com broca diamantada esférica (o preparo da cavidade limita-se à remoção do tecido cariado). Em casos de classe IV, verificar necessidade de bisel.

**Condicionamento com ácido fosfórico** Aplicar o ácido em toda a cavidade, iniciando pelo esmalte e seguindo em direção à dentina. Lavar a cavidade com água em abundância e secar com uma bolinha de algodão ou um leve jato de ar à distância.

#### **Aplicação do adesivo**

Aplicar o adesivo em toda a cavidade de forma a deixá-la uniformemente brilhante. Aplicar leve jato de ar para a evaporação do solvente, o que levará à melhoria da qualidade adesiva. Polimerização do adesivo por 40 segundos (observar a qualidade do fotoativador utilizado).

#### **Preenchimento da cavidade com resina composta**

A resina composta deverá ser aplicada em camadas de no máximo 2 mm de espessura, até o total preenchimento da cavidade. Fotoativar cada camada separadamente por 40 segundos. Importante: utilize a matriz de poliéster, e se necessário cunha de madeira, para conseguir um melhor isolamento do dente vizinho e evitar excesso de material restaurador interproximal.

#### **Escultura da resina composta**

A escultura deverá ser realizada durante a inserção dos incrementos.

### **Ajuste oclusal, acabamento e polimento**

O ajuste oclusal deverá ser realizado com tiras de carbono e brocas de acabamento e polimento (séries F e FF). Importante: O ajuste oclusal deve proporcionar contatos distribuídos em oclusão central, protrusão e lateralidade direita e esquerda.

#### **Informação importante: Proteção Pulpar**

Em casos de cavidade profunda ou muito profunda, existe a necessidade de realizar proteção pulpar. Assim, é indicado o uso de cimento de hidróxido de cálcio no ponto mais profundo da cavidade (com o menor diâmetro possível), seguido por cimento de ionômero de vidro (CIV) na parede pulpar. A partir deste momento, a restauração em resina composta pode ser realizada, evitando a inserção de condicionamento ácido diretamente sobre o material de proteção pulpar. Os próximos passos seguem o descritivo a cima.

### **V. Bibliografia:**

- Demarco FF, Corrêa MB, Cenci MS, Moraes RR, Opdam NJ. Longevity of posterior composite restorations: not only a matter of materials. *Dental Materials* 2012 Jan;28(1):87-101.
- Ferracane JL. Resin composite--state of the art. *Dental Materials* 2011 Jan;27(1):29-38.
- Malhotra N, Mala K. Light-curing considerations for resin-based composite materials: a review. Part II. *Compendium of Continuing Education in Dentistry* 2010 Oct;31(8):584-8, 590-1.
- Malhotra N, Mala K. Light-curing considerations for resin-based composite materials: a review. Part I. *Compendium of Continuing Education in Dentistry* 2010 Sep;31(7):498-505.
- Pashley DH, Tay FR, Breschi L, Tjäderhane L, Carvalho RM, Carrilho M, Tezvergil-Mutluay A. State of the art etch-and-rinse adhesives. *Dental Materials* 2011 Jan;27(1):1-16.
- Silva e Souza MH Jr, Carneiro KG, Lobato MF, Silva e Souza Pde A, de Góes MF. Adhesive systems: important aspects related to their composition and clinical use. *Journal of Applied Oral Science* 2010 May-Jun;18(3):207-14.

Gilberto Kassab

**Prefeito da Cidade de São Paulo**

Januario Montone

**Secretário Municipal da Saúde**

Edjane MariaTorreão Brito

**Coordenadora da Atenção Básica**

**Equipe Técnica de Saúde Bucal**

**Coordenadora da Área Técnica de Saúde Bucal**

Maria da Candelária Soares

**Assessoria:**

Caio Marcio Filippis

Regina Auxiliadora de Amorim Marques

Luiz Carlos Manganello de Souza

