



**ESTOMATOLOGIA**  
**PARA CLÍNICOS DA**  
**ATENÇÃO BÁSICA**  
DO MUNICÍPIO DE SÃO PAULO



**CIDADE DE**  
**SÃO PAULO**  
**SAÚDE**

**SECRETARIA MUNICIPAL DE SAUDE  
COORDENADORIA DE ATENÇÃO BÁSICA  
ASSESSORIA TÉCNICA DE SAÚDE BUCAL**

**ESTOMATOLOGIA PARA CLÍNICOS DA ATENÇÃO BÁSICA DO MUNICÍPIO DE  
SÃO PAULO**

São Paulo  
Versão Atualizada em 2023

**PREFEITO DO MUNICÍPIO DE SÃO PAULO**

Ricardo Nunes

**SECRETÁRIO MUNICIPAL DA SAÚDE**

Dr. Luiz Carlos Zamarco

**SECRETÁRIO ADJUNTO**

Maurício Serpa

**CHEFE DE GABINETE**

Armando Luís Palmieri

**SECRETÁRIA EXECUTIVA DE ATENÇÃO BÁSICA, ESPECIALIDADES E VIGILÂNCIA EM SAÚDE**

Sandra Sabino Fonseca

**COORDENAÇÃO DA ATENÇÃO BÁSICA**

Giselle Cacherik

**ASSESSORIA TÉCNICA DE SAÚDE BUCAL / SMS**

Assessora Técnica Coordenadora de Saúde Bucal: Marta Lopes de Paula Cipriano  
Assessora Técnica em Saúde Bucal: Samanta Pereira de Souza

**Revisão**

Denise Cavaliéri– CEO Alto da Boa Vista

Dennys Sobral – CEO Miguel

Fernanda B. P. Martignago – CEO Butantã

Gustavo Henrique C Rodrigues – CEO Vila Maria/Vila Guilherme

Marisa Cecília Meng – CEO M'Boimirim

Rivaldo Ferreira Araujo – CEO Socorro

Sandra Alves Brasil – CEO Pirituba e CEO Freguesia do Ó / Brasilândia

Silmara Regina Silva – SAE/DST AIDS Shirlei Mariotti Gomes Coelho (STS Vila Prudente)

**Colaboração e Revisão**

Marta Lopes de Paula Cipriano

Samanta Pereira de Souza

## **DOCUMENTO CRIADO EM 2017**

### **PREFEITO DO MUNICÍPIO DE SÃO PAULO**

João Doria

### **SECRETÁRIO MUNICIPAL DA SAÚDE**

Wilson Modesto Pollara

### **SECRETÁRIA ADJUNTA**

Maria da Glória Zenha Wieliczka

### **CHEFE DE GABINETE**

Daniel Simões de Carvalho Costa

### **COORDENAÇÃO DA ATENÇÃO BÁSICA | Assessora**

Marta Lopes de Paula Cipriano

### **Elaboração**

Alex Barbosa Nunes – CEO Alfredo dos Reis Viegas

Ana Patricia Carneiro Goncalves Bezerra – CEO Lapa

Andrea Costa Moreira – CEO Jabaquara

Dárcio Kitakawa – CEO Itaim Paulista

Denise Cavalieri– CEO Alto da Boa Vista

Doralice Severo da Cruz – Área Técnica de Saúde Bucal da SMS

Gustavo Henrique C Rodrigues – CEO Vila Maria/Vila Guilherme

Maria Angela M Mimura – CEO Flávio Giannotti - Ipiranga

Marisa Cecília Meng – CEO M'Boimirim

Michel Figueiró Garcia – CEO São Mateus

Regina Auxiliadora de Amorim Marques – Área Técnica de Saúde Bucal da SMS

Rivaldo Ferreira Araujo – CEO Socorro

Sandra Alves Brasil – CEO Pirituba e CEO Freguesia do Ó / Brasilândia

Silmara Regina Silva – SAE/DST AIDS Shirlei Mariotti Gomes Coelho (STS Vila Prudente)

### **Colaboração e Revisão**

Doralice Severo da Cruz

Maria Nakanishi

SECRETARIA MUNICIPAL DE SAÚDE  
COORDENAÇÃO DA ATENÇÃO BÁSICA  
ÁREA TÉCNICA DE SAÚDE BUCAL  
*Estomatologia para clínicos da Atenção Básica do Município de São Paulo*

**GRUPO TÉCNICO RESPONSÁVEL**

Assessoria Técnica de Saúde Bucal  
Grupo de trabalho sobre prevenção e diagnóstico precoce do câncer de boca  
Supervisões Técnicas de Saúde  
Coordenações Regionais de Saúde

**Ficha Técnica:**

Digitação e montagem: Grupo de trabalho sobre prevenção e diagnóstico precoce do câncer de boca

Baseado em Cadernos de Saúde Bucal – Principais afecções bucais – Catalina Riera Costa – FUNDAP – São Paulo - 1998

Assessoria Técnica de Saúde Bucal – R. Gal. Jardim, 36 - 5º A – Centro – São Paulo – CEP 01048-010 – Telefone: 2027 2211

**FICHA EDITORIAL**

**TODOS OS DIREITOS RESERVADOS.**

- É permitida a reprodução parcial ou total desta obra, **desde que citada a fonte** e, que não seja para venda ou qualquer fim comercial.

**- As ilustrações e fotos obtêm o Termo de uso de imagem, sendo, portanto, proibida cópia, reprodução e divulgação sem autorização prévia.**

Coordenação da Atenção Básica - Assessoria Técnica de Saúde Bucal.

## FICHA CATALOGRÁFICA

CDU 616.314

P331e São Paulo (Cidade). Secretaria Municipal de Saúde. Coordenadoria da Atenção Básica. Estomatologia para clínicos da Atenção Básica do Município de São Paulo. Coordenação da Atenção Básica. Assessoria Técnica de Saúde Bucal.

São Paulo: SMS, 2023. 66p. ilustr.

1. Neoplasias bucais. 2. Diagnóstico precoce. 3. Odontologia preventiva.
4. Odontologia em saúde pública. I. Atenção Básica/ Área Técnica de Saúde Bucal.
- II. Estomatologia para clínicos da Atenção Básica do Município de São Paulo.

## **AGRADECIMENTOS**

Agradecemos a todos os integrantes do Grupo de Trabalho de Câncer Bucal da Secretaria Municipal de Saúde que estiveram envolvidos na elaboração deste manual.

Alex Barbosa Nunes – CEO Alfredo dos Reis Viegas

Ana Patricia Carneiro Goncalves Bezerra – CEO Lapa

Andrea Costa Moreira – CEO Jabaquara

Dárcio Kitakawa – CEO Itaim Paulista

Denise Cavalieri– CEO Alto da Boa Vista

Doralice Severo da Cruz – Área Técnica de Saúde Bucal da SMS

Gustavo Henrique C Rodrigues – CEO Vila Maria/Vila Guilherme

Maria Angela M Mimura – CEO Flávio Giannotti - Ipiranga

Marisa Cecília Meng – CEO M'Boimirim

Michel Figueiró Garcia – CEO São Mateus

Regina Auxiliadora de Amorim Marques – Área Técnica de Saúde Bucal da SMS

Rivaldo Ferreira Araujo – CEO Socorro

Sandra Alves Brasil – CEO Pirituba e CEO Freguesia do Ó / Brasilândia

Silmara Regina Silva – SAE/DST AIDS Shirlei Mariotti Gomes Coelho (STS Vila Prudente)

## **Apresentação**

Consoante aos princípios e normas que regem o Sistema Único de Saúde (SUS), a rede de serviços de saúde bucal do Município de São Paulo se organiza à possibilitar a atenção integral à saúde, iniciando pela organização do processo de trabalho na Atenção Básica de saúde e aos outros níveis assistenciais, compondo o cuidado a saúde(CECÍLIO e MERHY, 2003).

A proposta do presente Manual é subsidiar o conhecimento técnico aos Cirurgiões-Dentistas da Rede Básica para identificação de lesões orais, principalmente para o diagnóstico precoce do câncer de boca, promovendo autonomia no processo de decisões e planejamento do cuidado integral do paciente.

Esta Assessoria tem realizado o acompanhamento epidemiológico dos casos identificados com câncer de boca, observando maior incidência em língua e com diminuição da faixa etária.

Esta gestão preza pela resolutividade das necessidades para o tratamento na íntegra, buscando por parcerias para o cumprimento das leis vigentes do SUS que regem o início do tratamento do paciente oncológico.

A revisão deste documento foi realizada pelo Grupo Técnico de Estomatologistas desta Secretaria, ao qual agradecemos pela dedicação e competência nesta missão.

Espera-se, com isto, melhoria de qualidade no atendimento, com maior capacidade resolutiva e encaminhamento conclusivo de forma a oferecer ao usuário o melhor tratamento em tempo oportuno.

Assessoria Técnica de Saúde Bucal  
Coordenadoria de Atenção Básica  
Secretaria Municipal da Saúde de São Paulo  
São Paulo – Janeiro de 2023



## LISTA DE FIGURAS

- Figura 1 - Desenho esquemático da mácula/mancha
- Figura 2 - Desenho esquemático da placa
- Figura 3 - Desenho esquemático da pápula e do nódulo
- Figura 4 - Desenho esquemático da vesícula
- Figura 5 - Desenho esquemático da bolha
- Figura 6 - Desenho esquemático da erosão
- Figura 7 - Desenho esquemático da úlcera
- Figura 8 - Pigmentação fisiológica
- Figura 9 - Grânulos de Fordyce
- Figura 10 - Linha alba
- Figura 11 - Língua geográfica
- Figura 12 - Língua fissurada
- Figura 13 - Tórus mandibular
- Figura 14 - Tórus palatino
- Figura 15 - Glossite rombóide mediana
- Figura 16 – Tonsilas linguais
- Figura 17 – Papilas valadas
- Figura 18 - Saída do ducto de Stensen
- Figura 19 - Varizes linguais
- Figura 20 - Queratose irritativa
- Figura 21 - Candidose pseudomembranosa
- Figura 22 – Candidose hiperplásica
- Figura 23 - Queilite actínica
- Figura 24- Líquen plano oral reticulado
- Figura 25 - Leucoplasia
- Figura 26 - Carcinoma espinocelular
- Figura 27 - Candidose atrófica
- Figura 28 - Líquen plano oral erosivo
- Figura 29 - Eritroplasia com área de Carcinoma espinocelular
- Figura 30 - Tatuagem por amálgama
- Figura 31 – Nevo melanocítico
- Figura 32 - Melanoma
- Figura 33 - Hiperplasia fibrosa inflamatória
- Figura 34 - Hiperplasia fibrosa inflamatória por câmara de vácuo

Figura 35 - Lesão Periférica de células gigantes  
Figura 36 - Fibroma ossificante periférico  
Figura 37 - Fibromatose gengival hereditária  
Figura 38 – Grânuloma piogênico  
Figura 39 - Lipoma  
Figura 40 - Fibroma  
Figura 41 – Papiloma verrucoso  
Figura 42 - Carcinomas  
Figura 43 - Úlceras traumáticas  
Figura 44 - Úlcera aftosa recorrente  
Figura 45 - Líquen plano erosivo  
Figura 46 - Gengivite descamativa  
Figura 47 - Lesão oral de tuberculose  
Figura 48 - Lesão oral de sífilis secundária  
Figura 49 - Carcinoma espinocelular em assoalho bucal  
Figura 50 - Carcinoma espinocelular em borda lateral de língua  
Figura 51 - Carcinoma espinocelular nódulo exofítico  
Figura 52 - Carcinoma espinocelular em lábio inferior  
Figura 53 - Mucocele  
Figura 54 – Gengivo estomatite herpética primária  
Figura 55 - Herpes recorrente  
Figura 56 - Lesão oral de pêfigo vulgar  
Figura 57 - Lesão oral de penfigóide benigno das mucosas  
Figura 58 – Lago venoso  
Figura 59 – Lago venoso aspecto clínico pré e pós-tratamento  
Figura 60 - Diascopia em lesão vascular  
Figura 61 – Má formação vascular pré e pós-tratamento  
Figura 62 – Osteonecrose por medicação

## Sumário

1	INTRODUÇÃO .....	1
2	LESÕES FUNDAMENTAIS.....	2
2.1	MÁCULA OU MANCHA .....	2
2.2	PLACA .....	2
2.3	PÁPULA.....	3
2.4	NÓDULO .....	3
2.5	VESÍCULA .....	4
2.6	BOLHA.....	4
2.7	EROSÃO .....	5
2.8	ÚLCERA .....	5
3	VARIAÇÕES DA NORMALIDADE .....	6
3.1	PIGMENTAÇÃO FISIOLÓGICA.....	6
3.2	GRÂNULOS DE FORDYCE .....	6
3.3	LINHA ALBA.....	7
3.4	LÍNGUA GEOGRÁFICA .....	8
3.5	LÍNGUA FISSURADA.....	9
3.6	TÓRUS E EXOSTOSES .....	10
3.7	GLOSSITE ROMBÓIDE MEDIANA.....	10
3.8	TONSILA LINGUAL.....	11
3.9	PAPILAS VALADAS.....	12
3.10	SAÍDA DO DUCTO DE STENSEN.....	13
3.11	VARIZES LINGUAIS .....	13
4	LESÕES ORAIS CONFORME ASPECTOS CLÍNICOS.....	14
4.1	LESÕES QUE APRESENTAM ALTERAÇÃO DE COR .....	14
4.1.1	LESÕES BRANCAS.....	14
4.1.1.1	QUERATOSE IRRITATIVA/FRICCIONAL .....	14

4.1.1.2	ESTOMATITE NICOTINICA.....	15
4.1.1.3	CANDIDOSE PSEUDOMEMBRANOSA .....	15
4.1.1.4	CANDIDOSE HIPERPLÁSICA.....	16
4.1.1.5	QUEILITE ACTÍNICA .....	17
4.1.1.6	LÍQUEN PLANO ORAL.....	18
4.1.1.7	LEUCOPLASIAS.....	18
4.1.1.8	CARCINOMA ESPINOCELULAR .....	19
4.1.2	LESÕES ERITEMATOSAS .....	20
4.1.2.1	CANDIDOSE.....	20
4.1.2.2	LÍQUEN PLANO ORAL.....	21
4.1.2.3	ERITROPLASIA.....	21
4.1.3	LESÕES PIGMENTADAS.....	22
4.1.3.1	PIGMENTAÇÕES EXÓGENAS .....	22
4.1.3.1.1	TATUAGEM POR AMÁLGAMA .....	22
4.1.3.1.2	PIGMENTAÇÃO POR MEDICAÇÃO .....	23
4.1.3.1.3	PIGMENTAÇÃO PELO TABACO.....	23
4.1.3.2	PIGMENTAÇÕES ENDÓGENAS.....	24
4.1.3.2.1	PIGMENTAÇÕES MELÂNICAS.....	24
4.1.3.2.2	NEVO MELANOCÍTICO .....	24
4.1.3.3	MELANOMA.....	25
4.2	LESÕES PROLIFERATIVAS.....	26
4.2.1	NÃO NEOPLÁSICAS .....	27
4.2.1.1	HIPERPLASIA FIBROSA INFLAMATÓRIA.....	27
4.2.1.2	LESÃO PERIFÉRICA DE CÉLULAS GIGANTES .....	28
4.2.1.3	FIBROMA OSSIFICANTE PERIFÉRICO .....	29
4.2.1.4	FIBROMATOSSES GENGIVAIS.....	30
4.2.1.4.1	FIBROMATOSE GENGIVAL HEREDITÁRIA.....	31

4.2.1.4.2 - FIBROMATOSE GENGIVAL ANATÔMICA.....	31
4.2.1.5 GRANULOMA PIOGÊNICO .....	32
4.2.2 NEOPLÁSICAS .....	33
4.2.2.1 BENIGNAS.....	33
4.2.2.1.1 LIPOMA.....	33
4.2.2.1.2 FIBROMA.....	33
4.2.2.1.3 PAPILOMA.....	34
4.2.2.2 MALIGNAS.....	35
4.2.2.2.1 CARCINOMA ESPINOCELULAR .....	35
4.3 LESÕES ULCERADAS E EROSIVAS .....	36
4.3.1 ÚLCERAS TRAUMÁTICAS.....	36
4.3.2 ÚLCERA AFTOSA RECORRENTE .....	37
4.3.3 LÍQUEN PLANO ORAL .....	39
4.3.4 INFECCIOSAS .....	40
4.3.4.1 TUBERCULOSE .....	40
4.3.4.2 SÍFILIS .....	41
4.3.5 CARCINOMA ESPINOCELULAR (CEC) .....	43
4.4 LESÕES VÉSICO BOLHOSAS .....	45
4.4.1 MUCOCELE/RÂNULA .....	45
4.4.2 HERPES .....	46
4.4.3 PÊNFIGO VULGAR .....	47
4.4.4 PENFIGÓIDE BENIGNO DAS MUCOSAS .....	48
4.5 LESÕES VASCULARES .....	49
4.5.1 HEMANGIOMA .....	49
4.5.2 LINFANGIOMA .....	50
4.5.3 Lesões Extravasculares .....	52
4.5.3.1 PETÉQUIAS E EQUIMOSSES.....	52

4.6 OSTEONECROSE POR MEDICAMENTOS.....	53
4.7 LESÕES COMUNS EM PACIENTES PORTADORES DO HIV.....	54
5. BIÓPSIA.....	55
5.1 MATERIAIS: .....	55
5.2 INCISIONAL .....	56
5.3 EXCISIONAL .....	56
5.4. CONTRAINDICAÇÕES DE BIÓPSIA .....	57
5.5 CUIDADOS COM O MATERIAL COLETADO .....	57
6. REFERÊNCIAS.....	58

## 1 INTRODUÇÃO

O significado de diagnóstico é *ver através de*, ou seja, por meio dos sinais e sintomas, reconhecer a perda da normalidade. Para isso é necessário conhecer o normal, usar o conhecimento empírico e o bom senso, além do conhecimento científico nas diferentes áreas.

Para apoiar o profissional neste processo, o presente manual enfocará as manifestações bucais mais prevalentes, que poderão chegar aos serviços de atenção básica. Frente a alguma lesão oral o clínico deve conduzir o processo diagnóstico e o devido encaminhamento aos serviços de atenção secundária ou terciária.

A realização do exame clínico é inerente ao exercício profissional e precede qualquer atendimento odontológico. Todo paciente encaminhado para avaliação clínica, em qualquer ponto de atenção à saúde, deve ser submetido a um minucioso exame clínico, composto por anamnese e exame físico.

Uma boa anamnese deve coletar o máximo de informações sobre a queixa principal, história médica, odontológica, antecedentes familiares e demais dados relevantes para a elaboração de uma hipótese diagnóstica.

Em seguida passa-se ao exame físico minucioso, intraoral e extraoral e, com base em uma hipótese diagnóstica, a terapêutica pode ser instituída, exames complementares solicitados ou o caso ser devidamente encaminhado a um serviço especializado.

## 2 LESÕES FUNDAMENTAIS

### 2.1 MÁCULA OU MANCHA

Alteração de cor sem elevação ou depressão podendo ter origem exógena ou endógena.

Ex: tatuagem por amálgama, pigmentação melânica, melanoma.

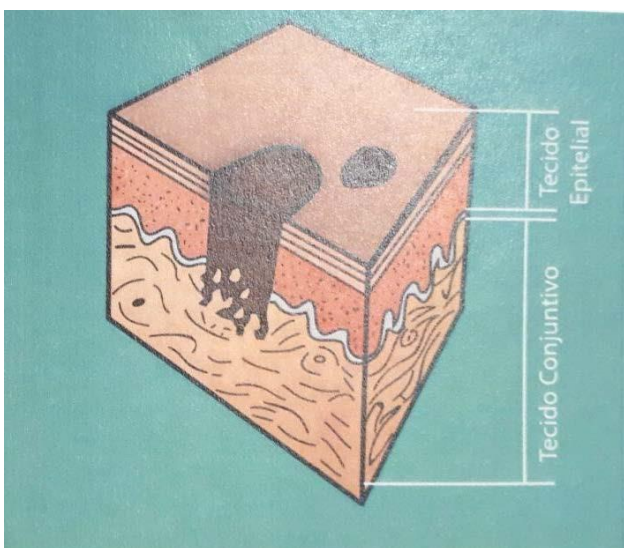


Figura 1. Desenho esquemático da mácula/mancha

### 2.2 PLACA

Alteração de cor com alteração de superfície, ou seja, com discreta elevação mais ampla em largura que em altura.

Ex: queratose friccional, candidíase pseudomembranosa.



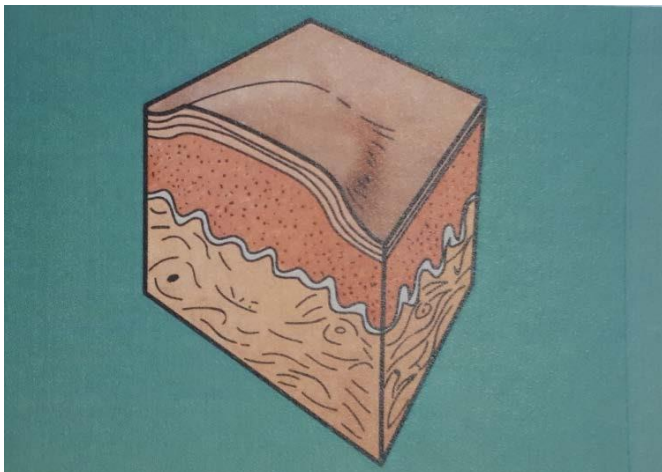


Figura 2. Desenho esquemático da placa

### 2.3 PÁPULA

Elevação circunscrita, bem delimitada, menor que 5 mm de diâmetro podendo ser séssil ou pediculada.

Ex: grânulos de Fordyce, hiperplasia fibrosa inflamatória.

### 2.4 NÓDULO

Elevação circunscrita, bem delimitada, maior que 5 mm de diâmetro e menor que 3 cm, podendo ser séssil ou pediculada.

Ex: Fibroma, fibroma ossificante periférico.

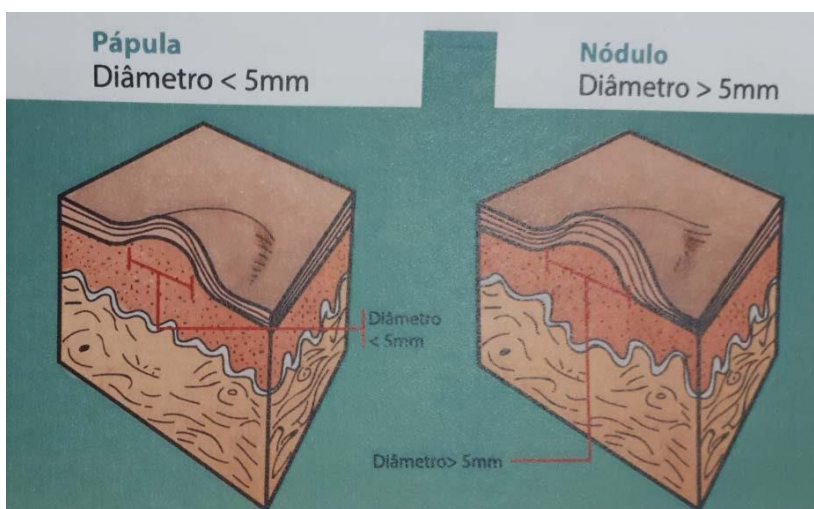


Figura 3. Desenho esquemático da pápula e do nódulo

## 2.5 VESÍCULA

Lesão elevada com conteúdo líquido em seu interior com até 3 mm de diâmetro.

Ex: mucocele, herpes.




Figura 4. Desenho esquemático da vesícula

## 2.6 BOLHA

Lesão elevada com conteúdo líquido em seu interior com mais de 3 mm de diâmetro.

Ex: rânula, pênfigo vulgar.

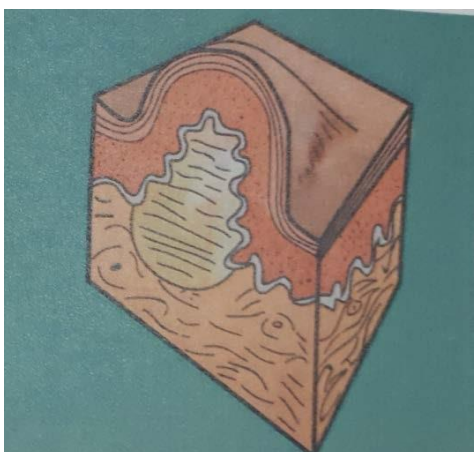


Figura 5. Desenho esquemático da bolha

## 2.7 EROSÃO

Perda parcial do tecido epitelial sem atingir o tecido conjuntivo adjacente.

Ex: Líquen plano erosivo, candidíase.

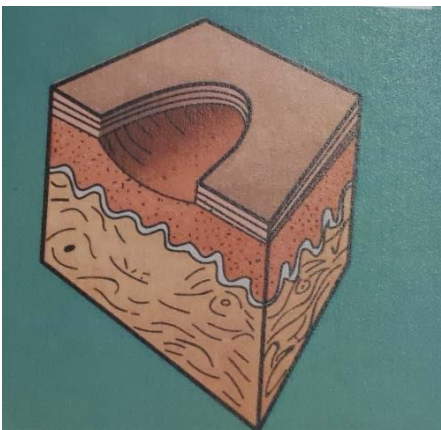


Figura 6. Desenho esquemático da erosão.

## 2.8 ÚLCERA

Perda do tecido epitelial com exposição do tecido conjuntivo adjacente.

Ex: Carcinoma espinocelular, úlcera traumática.

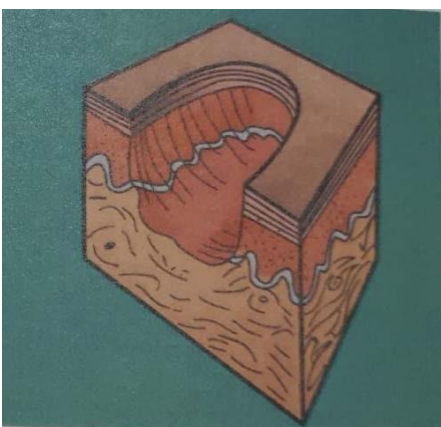


Figura 7. Desenho esquemático da úlcera

### 3 VARIAÇÕES DA NORMALIDADE

#### 3.1 PIGMENTAÇÃO FISIOLÓGICA

A pigmentação fisiológica representa uma condição não patológica, sem predileção por sexo e é influenciada pelas características étnicas das pessoas de raça negra, asiática e seus descendentes. A intensidade da pigmentação é resultante da quantidade de grânulos de melanina produzidos pelos melanócitos. Quanto maior for a atividade dos melanoblastos, maior será a quantidade de melanina depositada. É geralmente limitada à gengiva inserida.

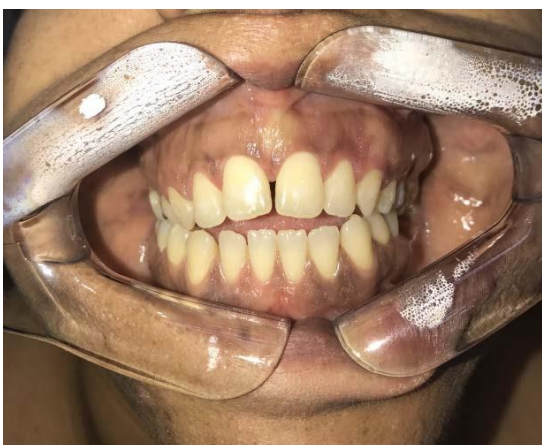

Figura 8. Pigmentação fisiológica - CEO Vila Maria/Guilherme

Diagnóstico: Clínico

Tratamento: Não há necessidade de tratamento, a não ser por razões exclusivamente estéticas.

#### 3.2 GRÂNULOS DE FORDYCE

São glândulas sebáceas que ocorrem na mucosa oral. Como as glândulas sebáceas são consideradas tipicamente estruturas anexas da pele, aquelas encontradas na cavidade oral têm sido, muitas vezes, consideradas "ectópicas".

Contudo, pelo fato de os grânulos de Fordyce terem sido relatados em mais de 80% da população, a sua presença deve ser considerada uma variação anatômica normal. Apresentam-se como múltiplas lesões papulares amareladas ou brancoamareladas, mais comumente localizadas na mucosa jugal e vermelhão do lábio superior. Ocasionalmente, estas glândulas podem também, aparecer na área retromolar e pilar amigdaliano anterior. São mais comuns em adultos do que em crianças, provavelmente como resultado de fatores hormonais; a puberdade parece estimular o seu desenvolvimento. Classicamente, as lesões são assintomáticas, embora os pacientes sintam uma leve rugosidade da mucosa. Podem ter variações clínicas consideráveis; alguns pacientes podem ter somente umas poucas lesões, enquanto outros, apresentar centenas destes "grânulos".

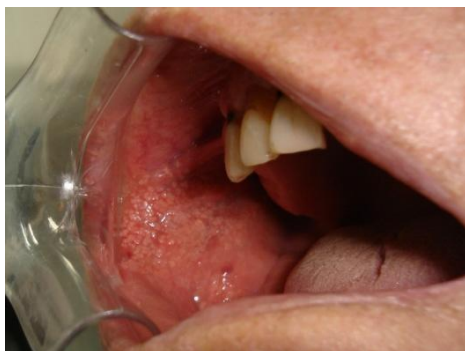

Figura 9. Grânulos de Fordyce – CEO Cidade Tiradentes

Diagnóstico: Clínico

Tratamento: Como os grânulos de Fordyce representam uma variação anatômica normal e são assintomáticos, não é indicado nenhum tratamento.

### 3.3 LINHA ALBA

É uma alteração comum da mucosa jugal, mais provavelmente associada a pressão, irritação por fricção, ou trauma por sucção da mucosa entre as superfícies vestibulares dos dentes. Nenhum outro problema associado, como as restaurações imperfeitas dos dentes, é necessário para o desenvolvimento da linha alba. A alteração consiste em uma linha branca, geralmente bilateral. Pode ser franzida,

localizada na mucosa jugal, ao nível do plano oclusal dos dentes adjacentes. A linha varia em proeminência e é restrita a áreas dentadas.

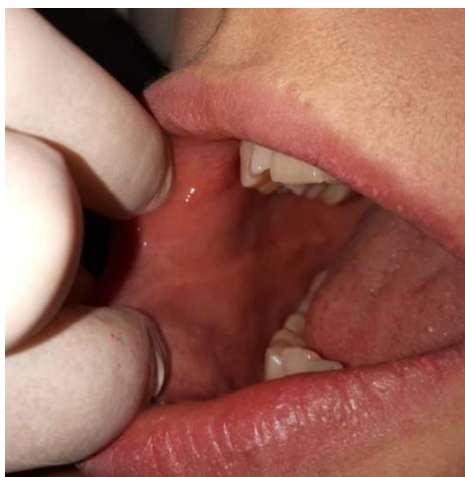

Figura 10. Linha Alba – CEO Lapa

Diagnóstico: Clínico

Tratamento: Não é necessário nenhum tratamento.

### 3.4 LÍNGUA GEOGRÁFICA

É conhecida também por Eritema Migratório ou glossite migratória benigna. É considerada uma afecção inflamatória da língua de causa desconhecida, de possível padrão hereditário e que acomete 1 a 2,5% da população em geral. Esta condição é caracterizada inicialmente pela presença de pequenas áreas de desqueratinização e descamação das papilas filiformes. Além disso, a língua geográfica se apresenta com um aspecto eritematoso, de forma irregular, com margens brancas arqueadas e por vezes elevadas cuja distribuição pode alterar-se de forma contínua. As áreas de despilação persistem por um período de tempo, normalizam e aparecem em outro local. Esse fato é que determina a denominação de migratória à condição.



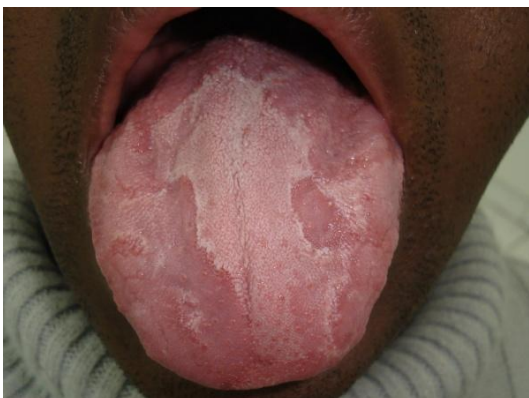

Figura 11. Língua geográfica – CEO Cidade Tiradentes

Diagnóstico: Clínico

Tratamento: O tratamento não é necessário.

### 3.5 LÍNGUA FISSURADA

É relatada como tendo componente hereditário, sendo a anomalia congênita mais prevalente na cavidade bucal, estando presente em quase 6% da população. Apresenta como característica clínica fissuras com profundidade mínima de 2 mm, estendendo-se por 1/3 ou mais da língua.

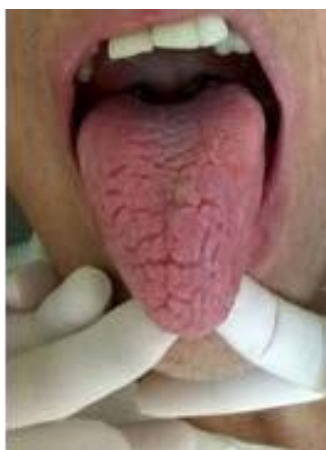

Figura 12. Língua Fissurada – CEO Lapa

Diagnóstico: Clínico

Tratamento: Não há necessidade de tratamento específico.

### 3.6 TÓRUS E EXOSTOSES

Os tórus são um crescimento ósseo protuberante, conhecido como hiperostose ou exostose, que ocorre na região mandibular ou palatina da cavidade oral. O mesmo tem sido mencionado na literatura por mais de 180 anos, porém sua etiologia ainda não é definida e vem sendo investigada por vários autores. A hipóteses mais aceitas são: hereditariedade, hábitos parafuncionais e fatores ambientais. Não é uma patologia ou uma formação tumoral, mas uma peculiaridade anatômica rara, assintomática que, em geral, não causa danos ao paciente.

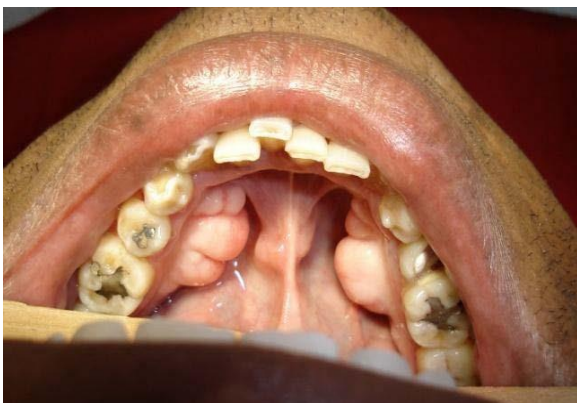


Figura 13. Tórus mandibular - CEO Cidade Tiradentes

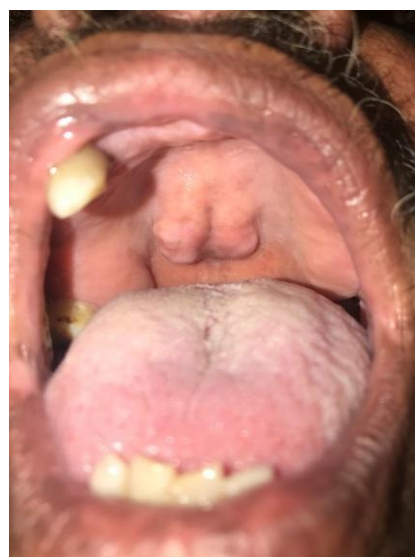

Figura 14. Tórus Palatino - CEO Vila Maria/Guilherme

Diagnóstico: Clínico

Tratamento: Ocasionalmente precisa ser removido para possibilitar a reabilitação protética do paciente.

### 3.7 GLOSSITE ROMBÓIDE MEDIANA

A glossite rombóide mediana é uma doença inflamatória que ocorre no dorso da língua. Apesar de benigna, ela pode ser confundida com processos graves pelo paciente ou por um observador inexperiente. A apresentação clínica mais comum da doença é uma vermelhidão ou um vermelho-esbranquiçado na parte mediana do



dorso da língua, imediatamente anterior à região do V das papilas circunvaladas (sulco terminal). A região avermelhada da mucosa pode ser plana ou elevada. Ela é normalmente bem circunscrita, com formato romboide e lisa. Ocasionalmente, existe um componente nodular ou o órgão pode estar lobulado. A textura pode ser similar a língua subjacente ou firme, e a superfície é relativamente macia. Às vezes observa-se candidíase do palato, mais comumente em pacientes imunodeprimidos. Os fatores causadores da doença são desconhecidos.

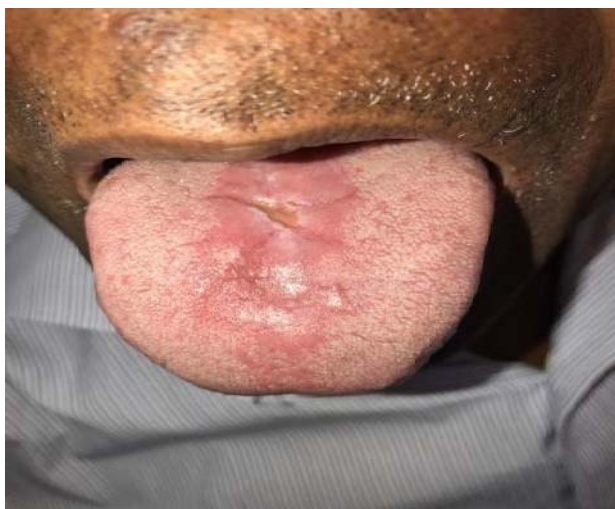

Figura 15. Glossite Rombóide Mediana – CEO Vila Maria/Guilherme

Diagnóstico: Clínico

Tratamento: Não necessita de tratamento apenas se houver infecção secundária por cândida. Nestes casos a terapêutica antifúngica é indicada.

### 3.8 TONSILA LINGUAL

São compostas por massa multinodular desorganizada de tecido linfóide sobre a base da língua. A hipertrofia pode resultar em sua extensão para a valéculae pode se tornar uma causa pouco reconhecida de obstrução das vias aéreas ou dor de garganta crônica. Há muito pouco na literatura sobre a estrutura ou função das tonsilas linguais. Elas são recobertas por epitélio escamoso; cada nódulo possui

uma única cripta que conduz ao mesmo epitélio escamoso especializado no processamento de antígenos encontrado nas tonsilas e adenoides.

Diagnóstico: Clínico

Tratamento: Não necessita de tratamento

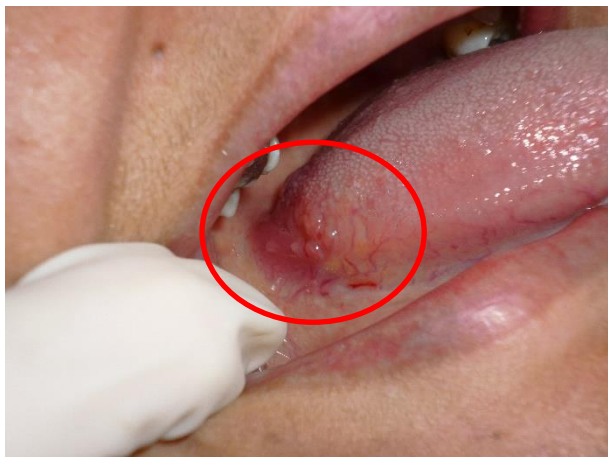

Figura 16. Tonsilas linguais - CEO M'boimirim

### 3.9 PAPILAS VALADAS

Também conhecidas como papilas circunvaladas, consistem de 7 a 12 grandes estruturas circulares, apresentando superfície achatada que se estende acima das demais papilas gustativas. São observadas na região do V lingual, na parte posterior do dorso da língua.

Diagnóstico: Clínico

Tratamento: Não necessita de tratamento

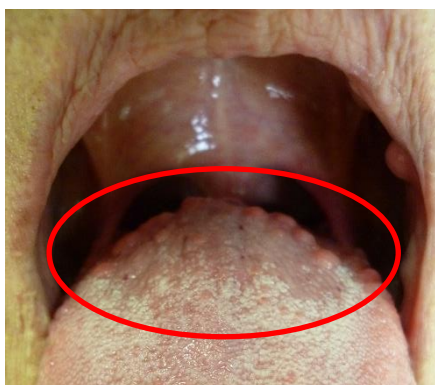

Figura 17: Papilas Valadas - CEO Mboimirim

### 3.10 SAÍDA DO DUCTO DE STENSEN

O ducto de Stensen (ducto principal parotídeo) emerge do bordo anterior da parótida, correndo paralela e inferiormente ao arco zigomático por cerca de 1,5 cm. Este se encontra superficialmente ao masseter até perfurar o bucinador ao nível do segundo molar superior, onde se abre para a cavidade oral. Este ducto mede cerca de 7 cm e apresenta um diâmetro de 5 mm.

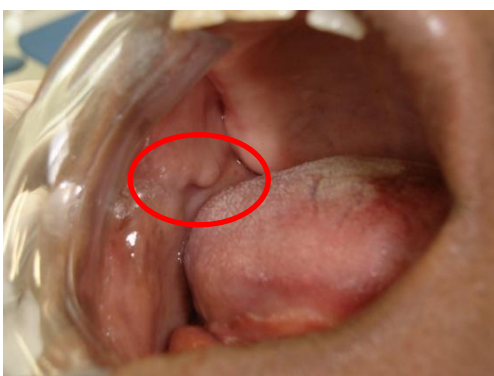

Figura 18: Saída do Ducto de Stensen - CEO Cidade Tiradentes

Diagnóstico: Clínico

Tratamento: Não necessita de tratamento

### 3.11 VARIZES LINGUAIS

Constituem uma condição comum em indivíduos com mais de 60 anos de idade. Clinicamente, observam-se vasos de pequeno e médio calibre, de coloração azul violácea, múltiplos, sendo que a presença de vasos isolados é uma condição rara, podendo estar distribuídos pela mucosa bucal, mas muito mais frequentes em assoalho bucal e ventre lingual. Não apresentam qualquer sintoma e geralmente são achados ocasionais em exames de rotina. O diagnóstico é clínico, devendo ser considerados idade do paciente, manifestações sistêmicas e varicosidades em outras regiões do corpo como, por exemplo, a presença de varizes nos membros inferiores.

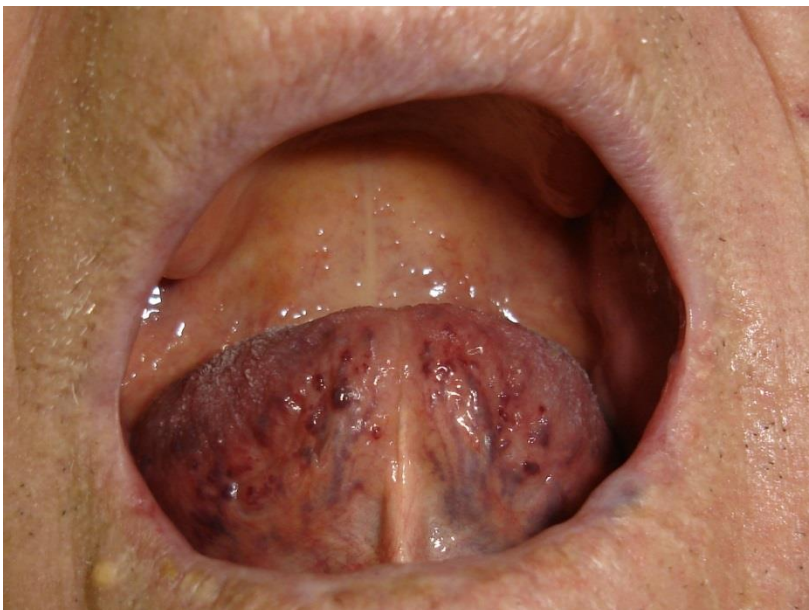


Figura 19. Varizes Linguais – CEO Cidade Tiradentes

Diagnóstico: Clínico

Tratamento: Não necessita tratamento.

## **4 LESÕES ORAIS CONFORME ASPECTOS CLÍNICOS**

### **4.1 LESÕES QUE APRESENTAM ALTERAÇÃO DE COR**

#### **4.1.1 LESÕES BRANCAS**

Este grupo de lesões envolve desde lesões reacionais frente ao trauma mecânico (ex.queratose friccional), químico (ex.estomatite nicotínica), lesões fúngicas (ex.candidose pseudomembranosa), lesões autoimunes (ex. liquen plano oral), lesões potencialmente malignas (ex.leucoplasias) e lesões malignas (ex.carcinoma espinocelular).

##### **4.1.1.1 QUERATOSE IRRITATIVA/FRICCIONAL**

Placa branca única ou isolada, com superfície irregular e espessura variável provocada por fatores irritativos como dentes quebrados, grampos de próteses ou atrito da base da prótese sobre o rebordo. Estas áreas brancas resultam do aumento da produção de queratina como reação a este agente irritante.

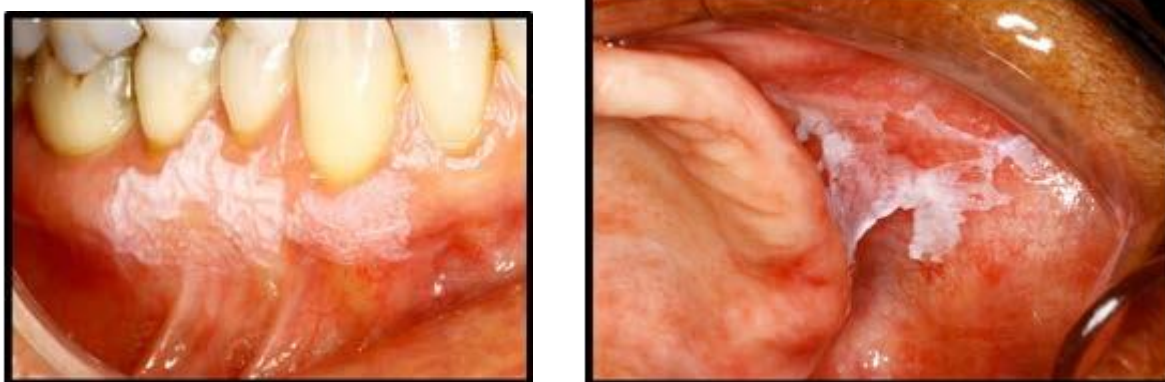

Figura 20. Queratose irritativa/friccional química em gengiva vestibular inferior (A) e em fundo de sulco vestibular superior (B) CEO Lapa.

Diagnóstico: O diagnóstico é clínico e confirmado quando a lesão desaparece após remoção do fator causal o que pode levar até 4-6 semanas.

Tratamento: Remoção do fator causal.

#### 4.1.1.2 ESTOMATITE NICOTÍNICA

Placa branca única e difusa localizada no palato com pontos avermelhados resultante principalmente do calor crônico provocado pelo tabaco.

Diagnóstico: O diagnóstico é clínico e relacionado ao tabagismo.

Tratamento: É uma alteração reversível desaparecendo totalmente após cessação do tabagismo.

#### 4.1.1.3 CANDIDOSE PSEUDOMEMBRANOSA

Infecção fúngica cujo agente etiológico é a *Candida albicans*, geralmente superficial.

A manifestação clínica são placas brancas removíveis à raspagem, geralmente associadas a uma alteração sistêmica como diabetes mellitus ou um estado de imunossupressão. Popularmente conhecida como “sapinho”.

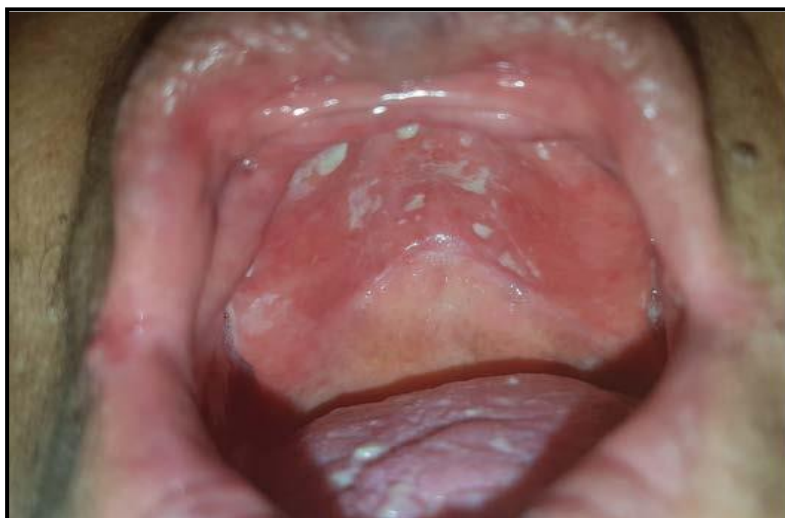

Figura 21. Candidose pseudomembranosa – CEO Alto da Boa Vista

**Diagnóstico:** Geralmente é clínico podendo ser necessário exame de citologia esfoliativa para identificação do fungo e confirmação da hipótese diagnóstica.

**Tratamento:** Eliminar os fatores predisponentes e tratamento com antifúngico tópico (Nistatina 100.000 UI/ml – suspensão oral – Bochechar 05 ml por 3 minutos, quatro vezes ao dia por 15 dias OU Miconazol 2% – gel oral – 1 bisnaga. Aplicar em toda a superfície afetada quatro vezes ao dia por 15 dias). Orientar o paciente a remover as próteses no momento dos bochechos e a deglutição só está indicada quando houver disseminação pela orofaringe,.

Em casos onde não há solução com antifúngico tópico, os antifúngicos sistêmicos podem ser utilizados, mas não são primeira escolha, principalmantedevido a sua hepatotoxicidade. O uso e dosagem devem ser discutidos com o médico (Fluconazol 100mg/dia, 7-14 dias de acordo com a severidade do caso).

#### 4.1.1.4 CANDIDOSE HIPERPLÁSICA

Ocorre sobretudo, na mucosa retrocomissural, não removível a simples raspagem e geralmente associada a fatores locais como a perda da dimensão vertical.

**Diagnóstico:** Idem ao utilizado na Candidose pseudomembranosa

**Tratamento:** Idem ao utilizado na Candidose pseudomembranosa, sendo necessário corrigir também os fatores predisponentes. Se após tratamento a lesão não regredir, é necessário que seja feita biópsia no local, para se descartar a possibilidade de uma displasia epitelial com infecção secundária por *Candida*.



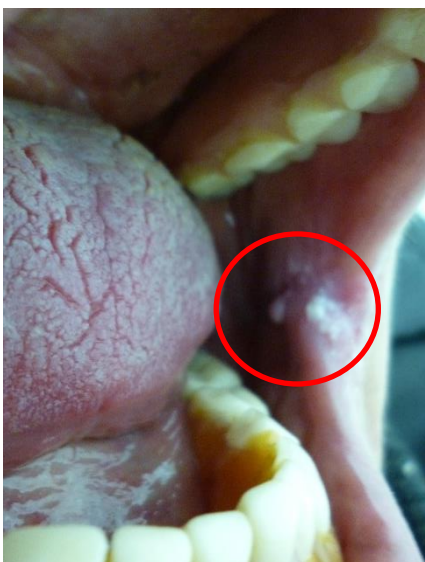

Figura 22. Candidose hiperplásica - CEO M'boi Mirim

#### 4.1.1.5 QUEILITE ACTÍNICA

Alteração produzida pela exposição crônica a radiação ultravioleta (radiação solar), ocorre na maioria das vezes na semimucosa labial inferior na forma de lesões brancas hiperqueratóticas, com perda do limite do vermelhão do lábio inferior com a pele e pode apresentar descamação, áreas erosivas e eritematosas.

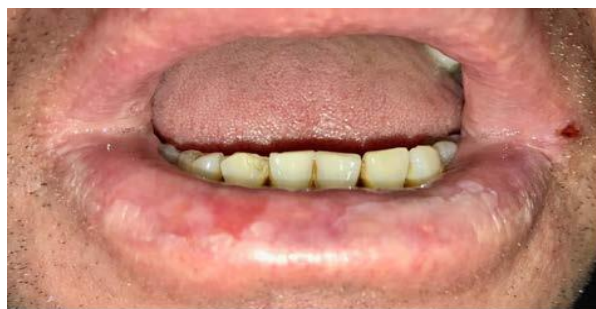

Figura 23. Queilite Actínica – CEO Lapa

**Diagnóstico:** O diagnóstico é clínico, sendo necessária realização de biópsia incisional para se observar a presença ou não de displasia epitelial.

**Tratamento:** Os pacientes devem ser orientados a utilizar protetor solar labial FPS 30 no mínimo, chapéu de abas largas e, em caso de descamação, bepantol creme uma vez ao dia ao deitar. Paciente deve ser acompanhado em com retornos periódicos.

#### 4.1.1.6 LÍQUEN PLANO ORAL

Doença mucocutânea crônica imunologicamente mediada por linfócitos T. Pode acometer a pele e a mucosa concomitantemente. A forma branca e denominada de reticulada. Ocorre principalmente na mucosa jugal bilateral, borda e dorso de língua e semimucosa labial. Tem curso crônico com períodos de remissão e exacerbação podendo estar associada a candidose pseudomembranosa.

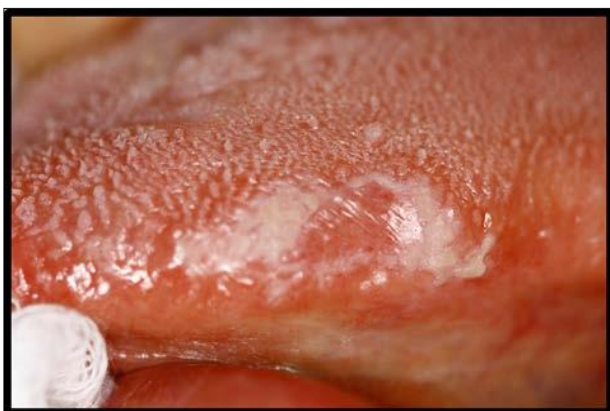

Figura 24. Líquen Plano Oral Reticulado – CEO Lapa

**Diagnóstico:** O diagnóstico é clínico e confirmado pela biópsia incisional, quando necessário.

**Tratamento:** O líquen plano reticular é normalmente assintomático não necessitando de tratamento.

#### 4.1.1.7 LEUCOPLASIAS

Lesão predominantemente branca que não é removível à raspagem e que não pode ser caracterizada clinicamente ou histologicamente como outra doença. Se apresenta como manchas ou placas brancas únicas ou múltiplas, assintomáticas, mais comuns em mucosa jugal, gengiva e vermelhão do lábio. Quando localizada em língua e/ou assoalho, não homogêneas, tendem a ser mais agressivas.



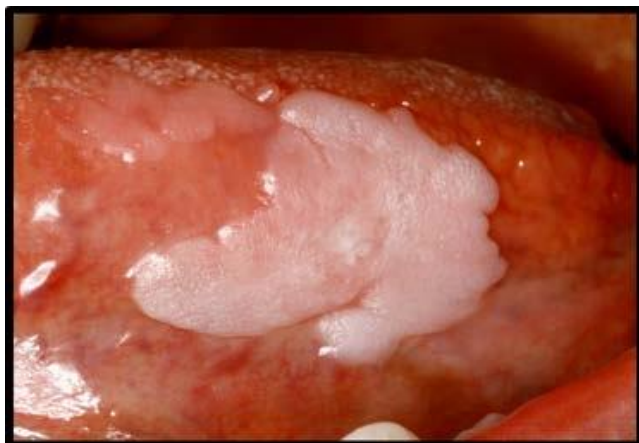


Figura 25. Leucoplasia – CEO Lapa

Diagnóstico: O diagnóstico é realizado através de biópsia incisional para avaliar a presença de displasia epitelial ou até se se trata de um carcinoma espinocelular *in situ*.

Tratamento: Remoção total da lesão e controle periódico.

#### 4.1.1.8 CARCINOMA ESPINOCELULAR

Esta é a neoplasia maligna mais comum na mucosa oral e pode apresentar-se como uma placa branca sem sintomatologia. Normalmente ocorre na região de borda lateral de língua ou assoalho bucal.

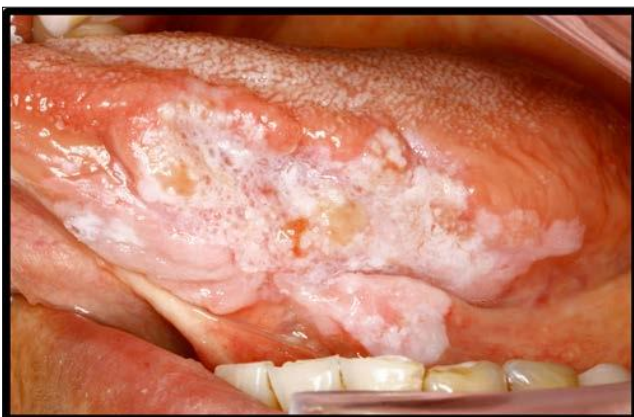

Figura 26. Carcinoma espinocelular – CEO Lapa

Diagnóstico: O diagnóstico é realizado a partir de uma biópsia incisional

Tratamento: No caso de confirmação de uma neoplasia maligna, o paciente é encaminhado ao médico oncologista na atenção terciária para tratamento.

#### 4.1.2 LESÕES ERITEMATOSAS

##### 4.1.2.1 CANDIDOSE

Infecção fúngica mais comum da mucosa oral, sendo a espécie *C. albicans* a de maior ocorrência. Sob o aspecto clínico eritematoso tem-se:

- A. Atrófica aguda: Na maioria dos casos resultante da perda da pseudomembrana esbranquiçada, ficando com coloração avermelhada. Ocorre por uso de antibióticos e outros medicamentos, principalmente em dorso lingual.
- B. Atrófica crônica:
- Relacionada a uso de próteses: na área chapeável, notadamente em pacientes idosos;
  - Relacionada à queilite angular: infecção secundária das comissuras labiais por perda da dimensão vertical.

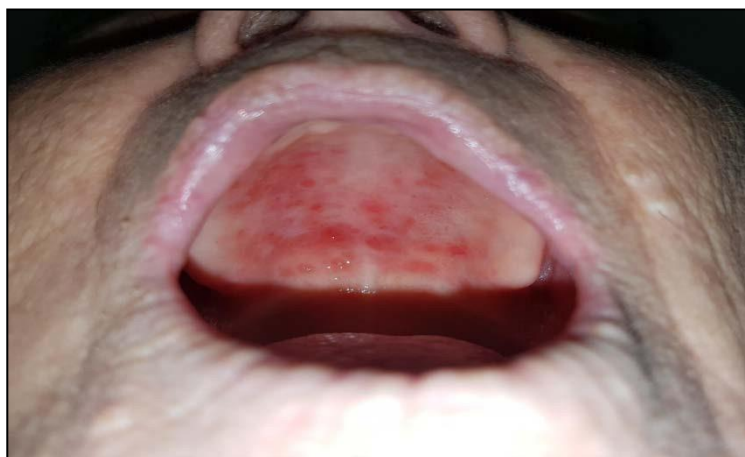

Figura 27. Candidose Atrófica – CEO Alto da Boa Vista

Diagnóstico: Clínico.

Tratamento: Corrigir fatores predisponentes locais ou sistêmicos; antifúngicos.

#### 4.1.2.2 LÍQUEN PLANO ORAL

Doença mucocutânea inflamatória crônica com repercussão oral. Sob o aspecto clínico avermelhado apresenta-se em suas formas atrófica, erosiva e eritematosa.

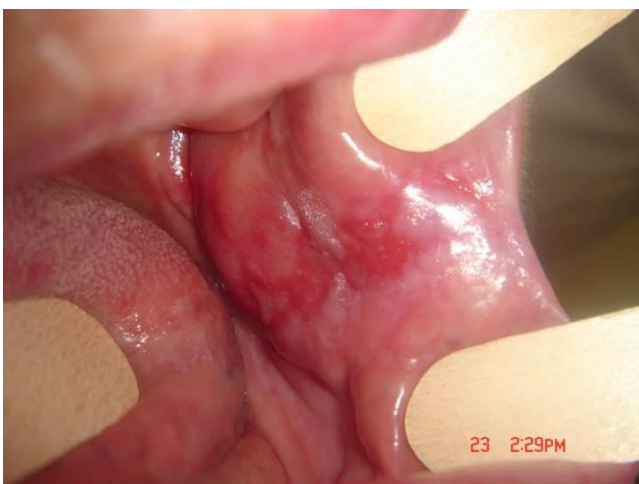

Figura 28. Líquen Plano Oral Erosivo – CEO Ipiranga

Diagnóstico: Clínico, biópsia incisional.

Tratamento: Em casos sintomáticos, corticóides.

#### 4.1.2.3 ERITROPLASIA

Termo clínico que se refere à mancha vermelha aveludada em mucosa oral, potencialmente cancerizável.

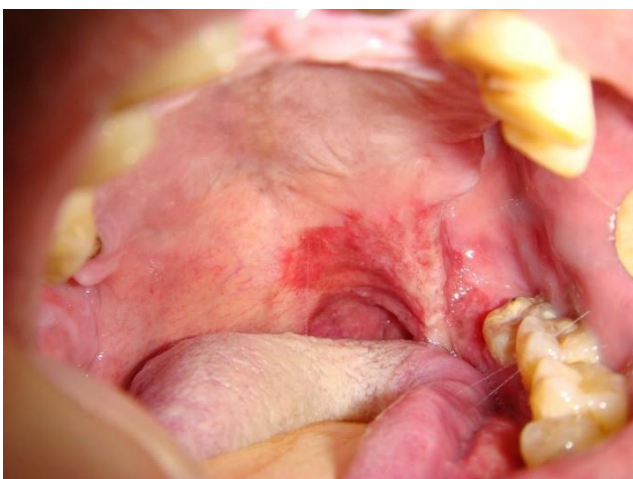


Figura 29. Eritroplasia com área de Carcinoma espinocelular – CEO Ipiranga

Diagnóstico: Realizado através da biópsia incisional.

Tratamento: Remoção cirúrgica.

#### 4.1.3 LESÕES PIGMENTADAS

##### 4.1.3.1 PIGMENTAÇÕES EXÓGENAS

##### 4.1.3.1.1 TATUAGEM POR AMÁLGAMA

Clinicamente as lesões de tatuagem por amálgama geralmente são únicas e se evidenciam como manchas enegrecidas, azuladas ou acastanhadas. Os locais de maior ocorrência são a gengiva ou mucosa alveolar e mucosa jugal.

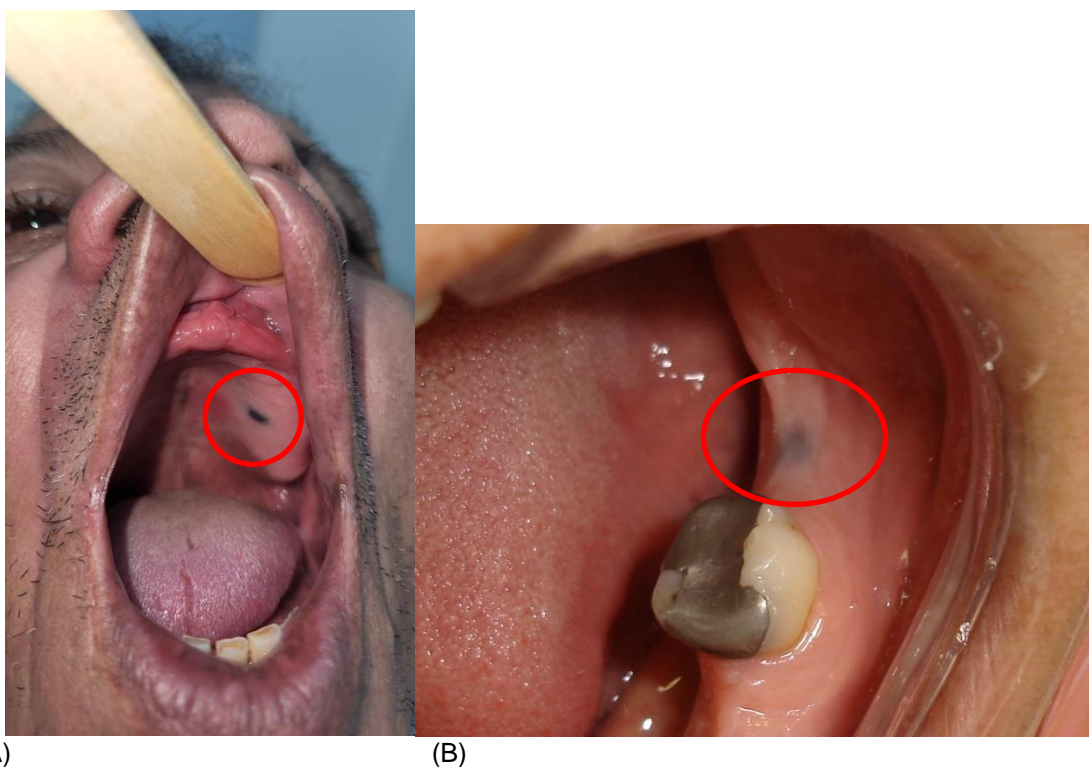


Figura 30. Tatuagem por Amálgama – (A) CEO Alto da Boa Vista e (B) CEO Cidade Tiradentes

Diagnóstico: Em muitos casos, pode-se visualizar os fragmentos metálicos em radiografias periapicais, onde os mesmos são visualizados como imagens radiopacas. Quando observa-se estes fragmentos metálicos, o diagnóstico de

tatuagem por amálgama fica confirmado, e assim não há necessidade de remoção destes fragmentos.

Tratamento: Somente quando não há evidenciação dos fragmentos metálicos na radiografia periapical, pode ser necessária a biópsia para descartar a hipótese de melanoma.

#### **4.1.3.1.2 PIGMENTAÇÃO POR MEDICAÇÃO**

Estas alterações pigmentares têm sido associadas a muitos medicamentos como: alguns medicamentos para o tratamento da AIDS, fenofltaeína, tranquilizantes, minociclina, estrogênio, agentes quimioterápicos e drogas antimaláricas (cloroquina e hidrocloroquina).

As mulheres são mais acometidas, provavelmente devido a interação com hormônios sexuais. As apresentações clínicas das pigmentações pelos diferentes medicamentos diferem conforme a medicação, sendo as regiões mucosas mais afetadas a região de gengiva inserida, palato duro e mucosa jugal.

Diagnóstico: Associação das características clínicas e histórico do uso de alguma medicação que esteja relacionada a pigmentação.

Tratamento - Geralmente a interrupção da medicação gera o desaparecimento gradual das pigmentações, não havendo assim necessidade de outro tipo de intervenção. No entanto, é bom ressaltar que estas medicações não devem ser interrompidas sem a orientação médica.

#### **4.1.3.1.3 PIGMENTAÇÃO PELO TABACO**

A região mais acometida pela melanose do fumante é a gengiva vestibular anterior. Já as pessoas que fumam cachimbo, têm as pigmentações principalmente na região de mucosa jugal e comissura labial. Este tipo de pigmentação é mais observado em mulheres, sugerindo que os hormônios femininos possam ter um efeito sinérgico ao tabaco.

Diagnóstico: O diagnóstico é feito através da correlação dos aspectos clínicos das pigmentações e histórico de tabagismo.

Tratamento: Não há necessidade de tratamento, uma vez que a cessação do tabagismo culmina no desaparecimento gradual das manchas, num período de mais de 3 anos. Só há necessidade de biópsia se houver hipótese diagnóstica de melanoma, quando a melanose está com apresentação clínica atípica.

#### **4.1.3.2 PIGMENTAÇÕES ENDÓGENAS**

##### **4.1.3.2.1 PIGMENTAÇÕES MELÂNICAS**

Dentre as lesões pigmentadas é a mais comum, não tendo predileção por sexo, sendo mais comuns em pessoas da raça negra, asiática, mediterrânea e seus descendentes. Pode-se apresentar clinicamente como pigmentações melânicas multifocais e difusas. Acometem principalmente gengiva marginal livre e gengiva inserida mas podem ser observadas nas demais mucosas.

Diagnóstico: Clínico através da observação das manchas multifocais.

Tratamento: Não há necessidade de tratamento, somente quando houver queixa estética.

##### **4.1.3.2.2 NEVO MELANOCÍTICO**

O termo nevo se refere a malformações da pele ou mucosa que são de natureza congênita ou de desenvolvimento. E representa uma proliferação benigna e localizada de células provenientes da crista neural. As lesões intrabucais não são comuns. Os nevos parecem ocorrer mais em brancos do que asiáticos ou negros. Na boca, as regiões mais acometidas são palato, fundo de vestibulo ou gengiva.

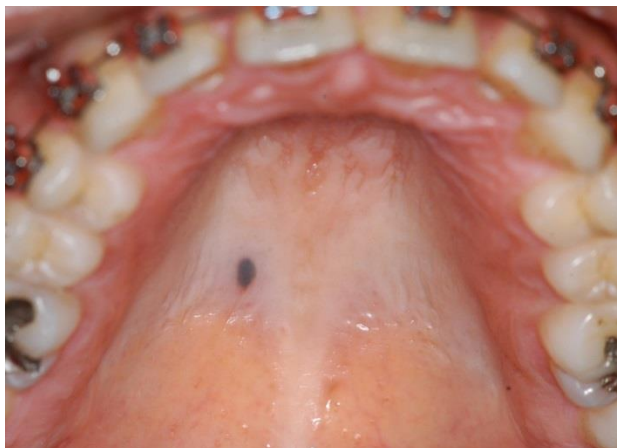


Figura 31: Nevo melanocítico – Imagem cedida por Dr. André Caroli

Diagnóstico: Como ele pode mimetizar lesões malignas como o melanoma, é recomendável a realização de biópsia para o diagnóstico.

Tratamento: Nenhum tratamento é indicado.

#### 4.1.3.3 MELANOMA

É uma neoplasia maligna de origem melanocítica. Diferente dos casos de queilite actínica, o dano solar agudo parece ter maior importância causal para o melanoma do que o dano crônico. Dentre os fatores de risco, pode-se citar: parente com histórico de câncer, tendência a desenvolver queimaduras solares, pele ecabelos claros, entre outros.

O melanoma das mucosas parece se apresentar em estágio mais avançado e geralmente mais agressivo que os que acometem a pele. A idade média dos adultos afetados é 50 a 55 anos. Clinicamente para se diferenciar dos nevos melanocíticos, o sistema de avaliação conhecido como ABCDE de avaliação foi desenvolvido, onde A corresponde a Assimetria; B, Bordas irregulares; C, Coloração irregular; D, diâmetro maior do que 6mm; e E, evolutivo, ou lesões que apresentam mudanças com relação ao tamanho, forma, cor, superfície, entre outros.



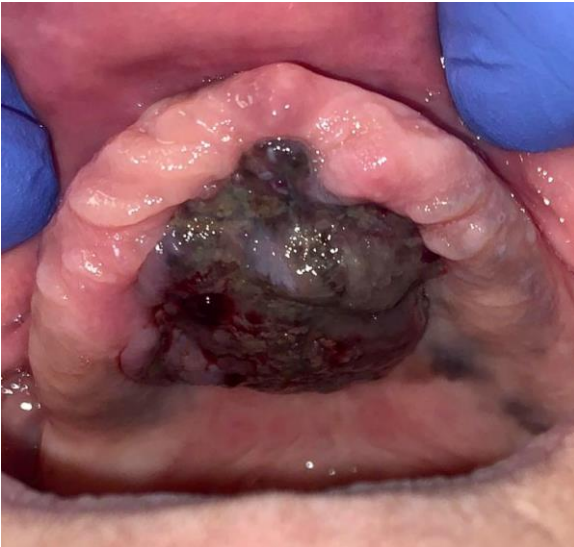

Figura 32: Melanoma – Imagem cedida por Dr. André Caroli

Diagnóstico: Biópsia é mandatória para o diagnóstico.

Tratamento: O tratamento é cirúrgico com margem de segurança, realizado pelo cirurgião de cabeça e pescoço e o prognóstico geralmente é reservado e vai depender do estadiamento clínico e do subtipo histológico do melanoma.

#### **4.2 LESÕES PROLIFERATIVAS**

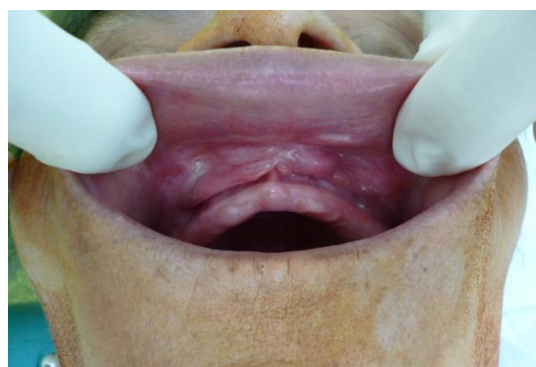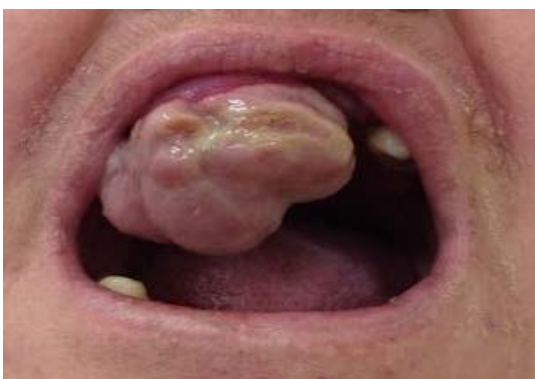São lesões que se apresentam como pápulas ou nódulos, exofíticos ou submucosos, muito semelhantes entre si na sua aparência clínica. Por isso, nestes casos, a definição do diagnóstico final só é possível a partir da biópsia e do exame histopatológico. Entretanto, o conhecimento das principais características clínicas, localização preferencial, entre outros fatores importantes, pode auxiliar no estabelecimento do diagnóstico diferencial.



#### 4.2.1 NÃO NEOPLÁSICAS

##### 4.2.1.1 HIPERPLASIA FIBROSA INFLAMATÓRIA

Lesão reacional causada por um trauma crônico de baixa intensidade (próteses desadaptadas ou com câmara de sucção, dentes fraturados ou hábitos nocivos). Caracteriza-se por um aumento tecidual de tamanho variável (poucos milímetros até vários centímetros), superfície lisa ou lobulada, crescimento lento, coloração semelhante à mucosa normal, com eventual ulceração associada ao fator traumático e localização mais frequente em: palato, rebordo alveolar, fundo de sulco e mucosa jugal. Às vezes é difícil identificar o agente irritativo. Comum em adultos usuários de próteses totais ou parciais.



(A)

(B)

Figura 33. Hiperplasia Fibrosa Inflamatória em rebordo alveolar (A) – CEO Itaim Paulista (B) – CEO M'boimirim

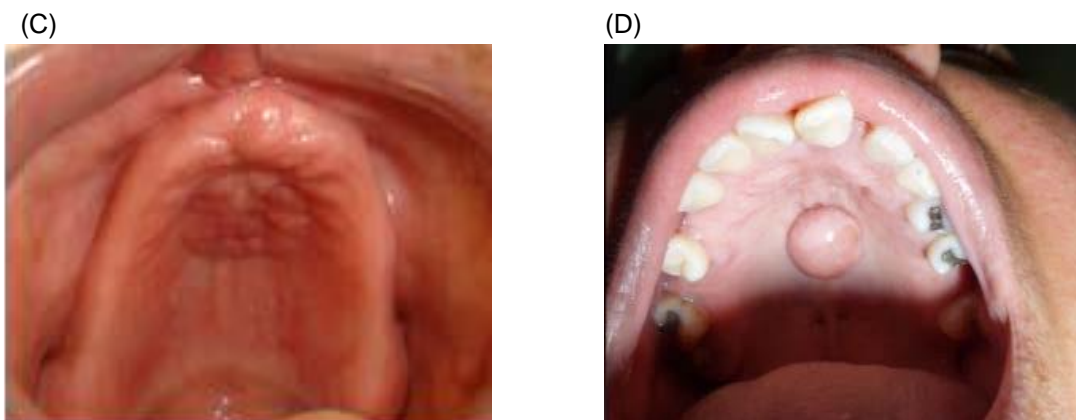


Figura 34. Hiperplasia Fibrosa Inflamatória por Câmara de Vácuo(C) – CEO Cidade Tiradentes e em palato duro (D) – CEO Carrão

Diagnóstico: Clínico (relação causa-efeito) confirmado pelo exame histopatológico.

Tratamento: Eliminação do fator traumático e remoção total do tecido hiperplásico com exame histopatológico. Casos de hiperplasia fibrosa inflamatória provocada por câmara de sucção no palato podem ser solucionados com a técnica de compressão gradual (preenchimento da área com pasta zinco-enólica, resina ou godiva de baixa fusão).

#### 4.2.1.2 LESÃO PERIFÉRICA DE CÉLULAS GIGANTES

Lesão com origem no ligamento periodontal ou periósteo, restrita à gengiva ou rebordo alveolar edêntulo desencadeada por trauma, irritação local ou exodontias recentes. Do ponto de vista microscópico, é idêntica à lesão central de células gigantes. Portanto, é importante definir através da avaliação clínica (exames físico e radiográfico) se a lesão tem origem intraóssea ou se cresceu à partir dos tecidos mole. Clinicamente se caracteriza por nódulo firme a palpação, de superfície lisa, lobulada ou mesmo ulcerada (se houver trauma associado), coloração que varia de vermelho ao vermelho azulado, séssil ou pediculado. Eventualmente pode apresentar sangramento à sondagem ou a pequenos traumas. Maior incidência no sexo feminino, entre 50 a 60 anos, apresentando-se desde a região anterior até os molares com discreta prevalência pela mandíbula.

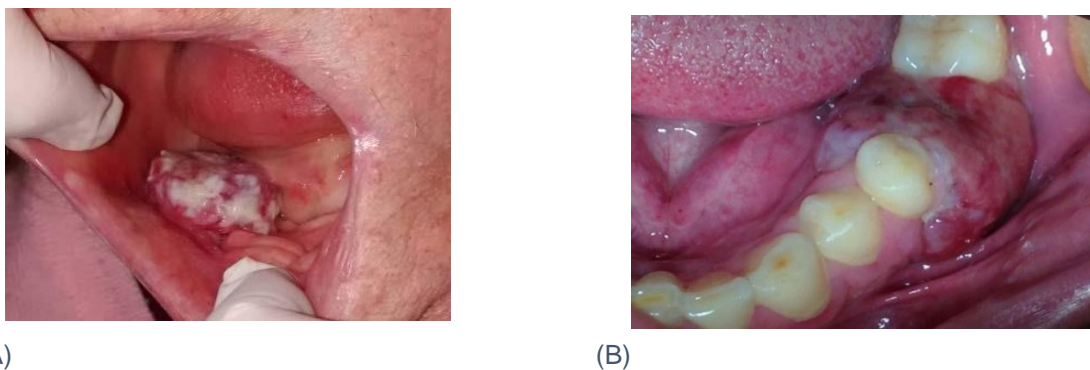


Figura 35. Lesão periférica de células gigantes em rebordo alveolar inferior lado direito (A) – CEO Lapa e em rebordo alveolar inferior lado esquerdo (B) CEO Alfredo Reis Viegas

Diagnóstico: Biópsia com exame histopatológico.

Tratamento: Excisão cirúrgica com curetagem do osso subjacente. Dentes adjacentes devem ser cuidadosamente raspados para remover qualquer fonte de irritação.

#### 4.2.1.3 FIBROMA OSSIFICANTE PERIFÉRICO

Trata-se de lesão de natureza reacional, representa um crescimento de tecido mole com focos de tecido mineralizado no interior. Apresenta-se como nódulo geralmente séssil, coloração variando de vermelho ao róseo, superfície lisa ou lobulada, raramente assume dimensão superior a 2 cm. Localização exclusiva em gengiva inserida ou papila interdental. A radiografia periapical pode sugerir a presença de material calcificado no interior, associado ou não a discreta reabsorção da crista alveolar. Lesão de crescimento lento que, quando de longa duração, frequentemente causa deslocamento dental. Mais comum em jovens entre 10 e 19 anos, sexo feminino, predileção pela maxila anterior (incisivos e caninos)

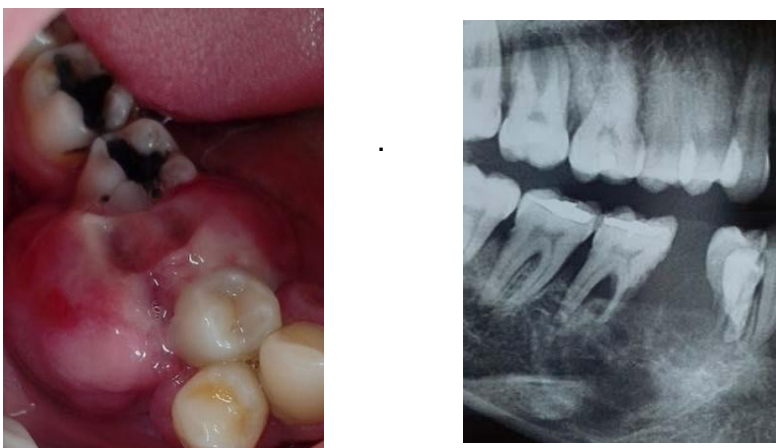

Figura 36. Fibroma Ossificante Periférico – CEO M'Boi Mirim

Diagnóstico: Biópsia com exame histopatológico.

Tratamento: excisão cirúrgica local, feito subperiosticamente, com raspagem vigorosa dos dentes adjacentes e envio do material para exame histológico.

#### **4.2.1.4 FIBROMATOSSES GENGIVAIS**

Aumento da gengiva inserida de progressão lenta. Pode ser hereditária ou anatômica.

#### 4.2.1.4.1 - FIBROMATOSE GENGIVAL HEREDITÁRIA:

Caracteriza-se por um aumento gengival amplo, firme, coloração normal com dentes total ou parcialmente cobertos podendo afetar a erupção dentária. Começa antes dos 20 anos, correlacionada a erupção dos dentes decíduos ou permanentes. Podem levar a alterações estéticas, retenção prolongada de decíduos, alterações oclusais, fechamento labial inadequado, dificuldade de falar e comer.

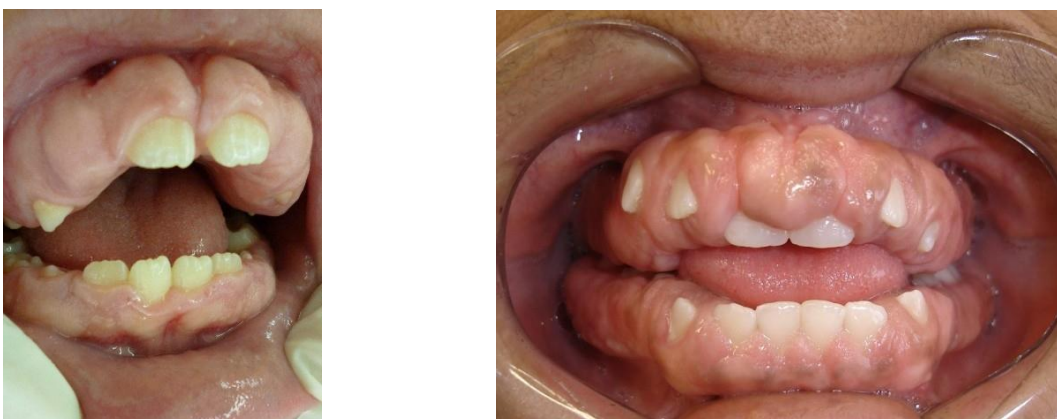

Figura 37. Fibromatose Gengival Hereditária (A) – CEO M'Boi Mirim e (B) CEO Cidade Tiradentes

Diagnóstico: Clínico, baseado no histórico familiar do paciente.

Tratamento: Plastia gengival e manutenção de boa higiene oral. Embora possa apresentar recidivas, o procedimento traz benefícios estéticos locais e psicológicos incontestáveis. Em caso mais graves, exodontias seletivas e gengivectomias são necessárias.

#### 4.2.1.4.2 - FIBROMATOSE GENGIVAL ANATÔMICA

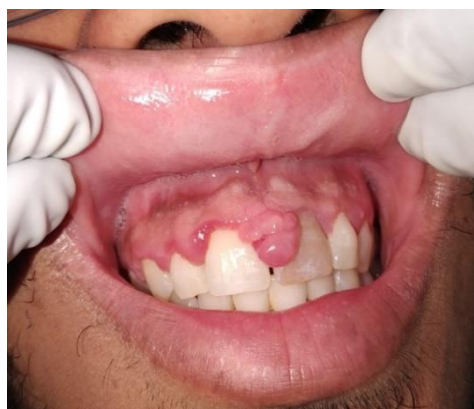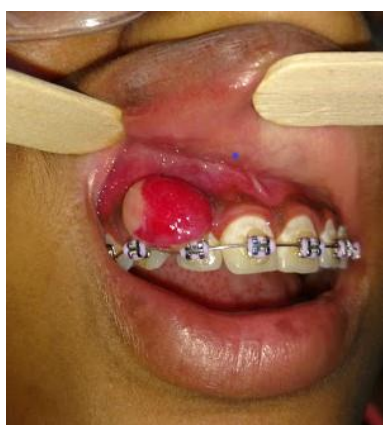Crescimento gengival fibroso, localizado, assintomático, dimensões variáveis. Acomete região do túber e/ou região retromolar inferior.

Diagnóstico: Clínico.

Tratamento: Remoção cirúrgica se houver dificuldade de fonação, deglutição ou provocar alteração estética.

#### 4.2.1.5 GRANULOMA PIOGÊNICO

Processo proliferativo inflamatório típico, com crescimento de tecido mole ricamente vascularizado, decorrente de reação excessiva do tecido conjuntivo a estímulos de baixa intensidade como cálculo, corpos estranhos, raízes residuais, restaurações mal adaptadas e outros. Nódulo sésil ou pediculado, sangrante, de desenvolvimento rápido, mas autolimitado, e superfície lisa ou lobulada, friável, geralmente indolor, coloração vermelho brilhante e frequentemente ulcerado. Mais frequente em gengiva marginal, mas também pode ocorrer em outras localizações como mucosa labial, jugal, língua e pele. Lesões mais antigas podem apresentar cor mais pálida e rósea, devido a um grau de fibrose maior e diminuição da vascularização. O tamanho varia de poucos milímetros até vários centímetros de diâmetro. Não se observam alterações na radiografia periapical e não há o deslocamento dental.



(A)

(B)

Figura 38. Granuloma piogênico ulcerado (A) Granuloma Piogênico mais fibrosado (B) - CEO Vera Cruz

Diagnóstico: Biópsia

Tratamento: Excisão cirúrgica com remoção de fatores irritativos locais e envio do material para exame histológico.



## 4.2.2 NEOPLÁSICAS

### 4.2.2.1 BENIGNAS

#### 4.2.2.1.1 LIPOMA

Lesão que tem origem nos adipócitos, ocorrendo um acúmulo anômalo de tecido gorduroso de natureza benigna. Apresenta-se clinicamente como nódulo de crescimento lento, séssil ou pediculado, circunscrito, superfície lisa com coloração amarelada, na maioria das vezes, e mole à palpação.

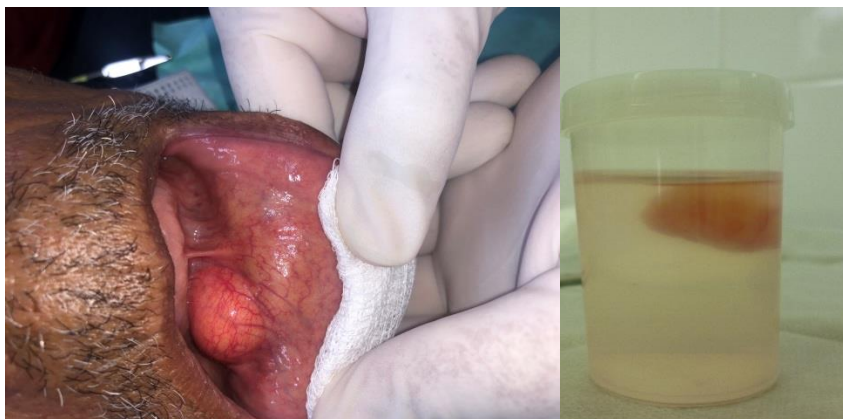

Figura 39. Lipoma – CEO Vila Maria/Vila Guilherme

Diagnóstico: Biópsia excisional (lesão flutua no frasco de formol).

Tratamento: Ressecção cirúrgica.

#### 4.2.2.1.2 FIBROMA

Lesão nodular, bem delimitada, em geral submucosa, séssil ou pediculada, com coloração normal ou ligeiramente mais clara pelo conteúdo de sua massa, composta por tecido conjuntivo denso, fibroso, com pouca vascularização. A superfície é lisa e brilhante, textura lisa. O tamanho pode variar de 4mm a 20mm. É encontrado em qualquer região da mucosa bucal.

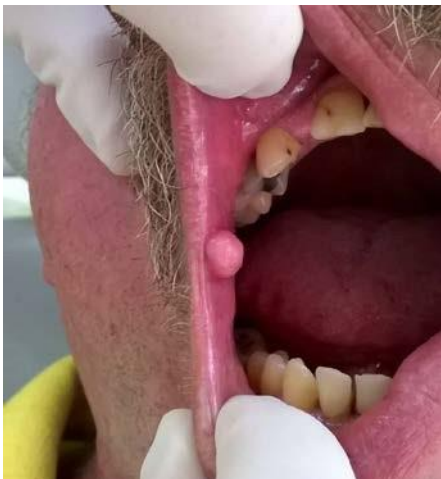

Figura 40. Fibroma – CEO Lapa

Diagnóstico: Biópsia excisional.

Tratamento: Ressecção cirúrgica

#### 4.2.2.1.3 PAPILOMA

Proliferação benigna do epitélio escamoso estratificado que resulta em um aumento de volume exofítico papilar ou verrucoso. Podem ocorrer em qualquer área da mucosa bucal, porém com prevalência em semimucosa labial, palato duro e dorso de língua. Pode estar associado a traumas crônicos de baixa intensidade. Normalmente de origem desconhecida, acredita-se que essa lesão pode ser induzida pelo papiloma vírus humano (HPV). Segundo pesquisas tem-se evidenciado que 81% dos adultos normais contém nas células epiteliais da mucosa a presença de pelo menos um tipo de HPV.

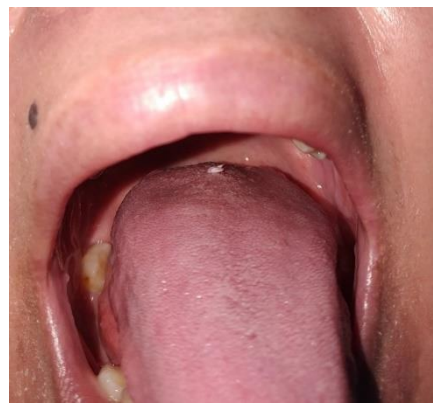
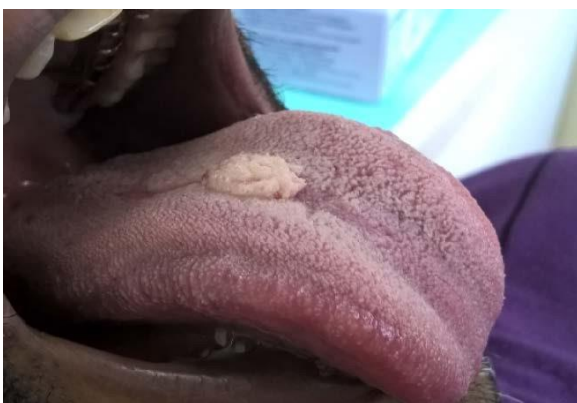
Figura 41. Papiloma verrucoso – CEO Socorro e CEO Vera Cruz



Diagnóstico: Biópsia excisional.

Tratamento: Excisão cirúrgica com margem de segurança.

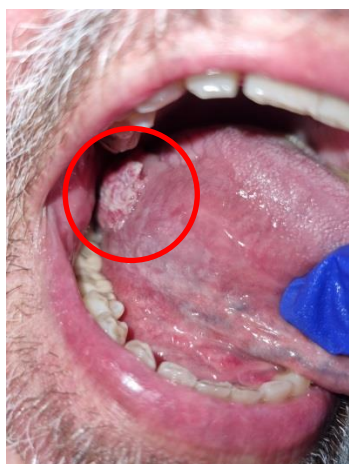#### 4.2.2.2 MALIGNAS

##### 4.2.2.2.1 CARCINOMA ESPINOCELULAR

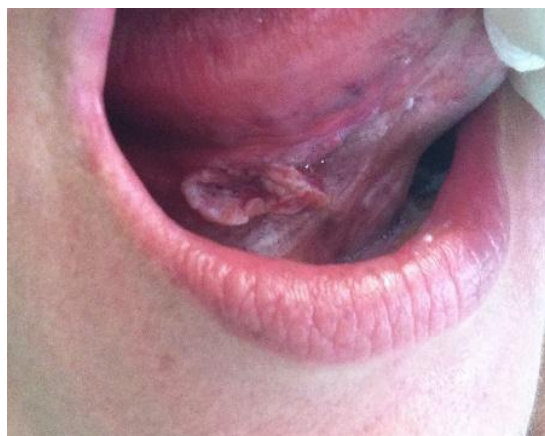O carcinoma espinocelular é considerado a neoplasia maligna mais comum na cavidade oral. Apresenta-se geralmente sob a forma ulcerovegetante, infiltrativa de bordas elevadas, fundo necrótico, base firme e superfícies rugosas. É ulcerado pela necrose causada pela sua rápida evolução.

Clinicamente as lesões caracterizam-se como:

- Úlceras que não cicatrizam;
- Sangramento sem causa aparente;
- Placas brancas;
- Língua com pouca mobilidade;
- Infiltrações em áreas profundas do tecido conjuntivo resultando em uma base endurecida.



(A)



(B)

Figura 42. Carcinomas: (A) borda lateral da língua - CEO Ipiranga; (B) assoalho bucal – CEO Socorro

Diagnóstico: Biópsia incisional e exame histopatológico.

Tratamento: Cirurgia e/ou radioterapia e/ou quimioterapia.

### 4.3 LESÕES ULCERADAS E EROSIVAS

#### 4.3.1 ÚLCERAS TRAUMÁTICAS

A mucosa bucal pode apresentar lesões resultantes de traumas crônicos e agudos. Os traumas podem ter origem mecânica, como os causados durante a mastigação, escovação, induzidos por próteses mal adaptadas, e as factícias. Podemos ter ainda traumas resultantes de queimaduras elétricas, térmicas e químicas.

As lesões resultantes de traumas caracterizam-se por úlceras superficiais, únicas, envoltas por eritema e membrana removível amarelada. Bordas brancas e hiperqueratose podem ser observadas também em alguns casos.

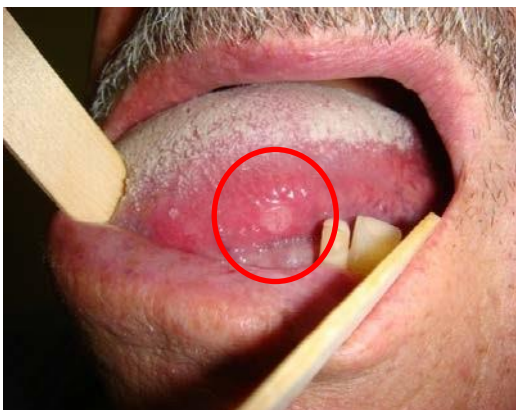

Figura 43. Úlcera traumática – CEO Ipiranga

As lesões podem ser de origem traumática por alterações térmicas (alimentos e bebidas quentes), por queimaduras químicas (colocação de medicamentos e outras substâncias químicas junto a mucosa oral). E traumas físicos, causados por má-adaptação das próteses móveis.

Alguns pacientes são os causadores das lesões factícias ou auto induzidas, o que muitas vezes pode dificultar o diagnóstico das lesões.

Diagnóstico: O diagnóstico é feito através das informações colhidas na anamnese e exame clínico. Raramente há necessidade de biópsia.

Tratamento: O tratamento é realizado através da remoção dos fatores traumáticos e tratamento sintomático com uso eventual de analgésicos.

#### 4.3.2 ÚLCERA AFTOSA RECORRENTE

A ulceração aftosa recorrente (**UAR**) é uma doença inflamatória bucal crônica de distribuição mundial cuja prevalência varia entre 5 a 66%, com média de 30%, e continua representando problema clínico sem solução satisfatória. Podem ocorrer em qualquer faixa etária.

Alguns fatores são apontados como modificadores ou desencadeantes das UAR, tais como alterações hormonais, estresse, traumatismos locais e nutricionais (deficiências de vitamina B12, ácido fólico e ferro).

Recentemente, a resposta imune anormal do tipo celular tem sido considerada fator importante para o desenvolvimento da lesão bucal na UAR.

A UAR se expressa de maneira variada, sendo descritas três formas clássicas: a minor, a major e a herpetiforme, sendo assim classificadas de acordo com o tamanho, a duração e a distribuição das lesões.

Tipo minor: 80% de todos os casos de UAR, manifestando-se através de úlceras circulares, pequenas (geralmente menores que 1 centímetro), doloridas, recobertas por pseudomembrana acinzentada e halo eritematoso periférico. Cicatrizam entre 7 a 10 dias e acometem principalmente mucosas não queratinizadas, particularmente mucosa labial, jugal e assoalho bucal e ventre de língua.

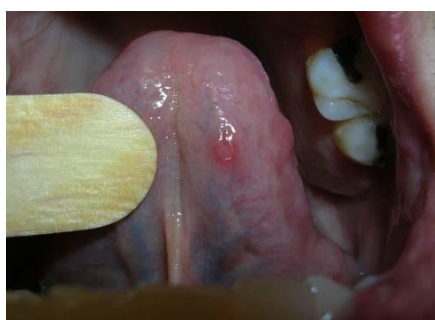

Figura 44. Úlcera Aftosa Recorrente tipo minor em ventre lingual – CEO Ipiranga

Tipo major: de 10% a 15% dos casos, com diâmetro superior a 1 centímetro, sendo mais profunda, com tempo de reparação podendo estender-se a meses e frequentemente deixa cicatrizes.

Tipo herpetiforme se caracteriza por múltiplas pequenas úlceras (2 a 3 milímetros) que podem coalescer formando úlceras maiores e irregulares, acometendo cerca de 5% dos pacientes, e podendo durar de 7 a 30 dias.

Diagnóstico: O diagnóstico de UAR é realizado através da história de recorrência e manifestações clínicas da doença. Não existem exames laboratoriais para confirmação da doença.

Tratamento: A terapêutica da UAR não tem se mostrado muito efetiva, já que não há um tratamento específico para a UAR.

A abordagem terapêutica inicial normalmente envolve medicação de uso local. Os medicamentos mais utilizados são os antimicrobianos, anti-inflamatórios e imunomoduladores, aplicados topicamente.

Os anti-inflamatórios mais comumente utilizados são os corticóides tópicos. Normalmente os anti-inflamatórios são utilizados em orabase, como a acetona de triancinolona, enquanto a dexametasona elixir (0,5 mg em 5 ml), usada como bochecho ou enxaguatório bucal tem se mostrado efetiva no tratamento da UAR quando há a dificuldade da aplicação de gel ou pomada sobre as lesões, ou quando o número de úlceras é muito grande.

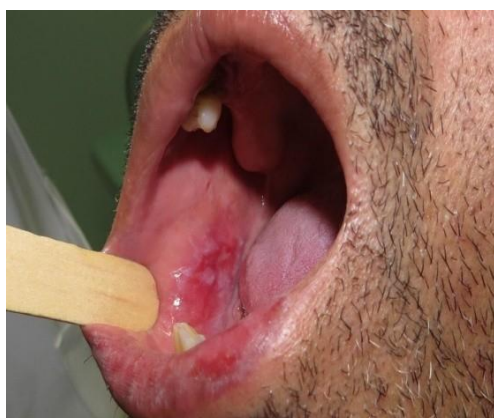O uso de medicações de ação sistêmica é somente indicado quando estamos frente a casos de UAR resistentes a abordagens tópicas, especialmente em quadros severos, onde há presença de múltiplas úlceras, sem período de alívio entre os surtos. As medicações utilizadas apresentam geralmente ações anti-inflamatórias e imunomoduladoras. Os corticóides, são a principal droga sistêmica no controle das UAR, sendo utilizados numa dosagem variando entre 20 a 40 mg diários num total de duas semanas, onde ainda não há necessidade de remoção gradual do mesmo, devido a possível supressão da adrenal.

### 4.3.3 LÍQUEN PLANO ORAL

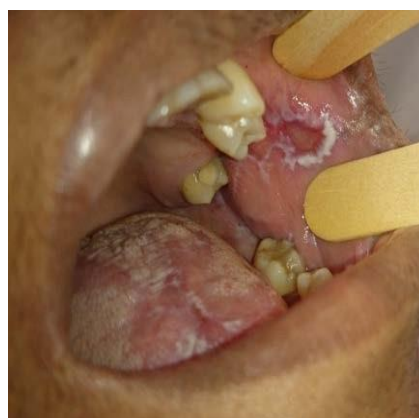O líquen plano é uma doença dermatológica crônica relativamente comum, que frequentemente tem manifestação em mucosa oral. É uma alteração mucocutânea mediada imunologicamente e que apresenta períodos de remissão e exacerbação. Afeta geralmente pessoas de meia idade.

As lesões de pele do líquen são descritas como pápulas poligonais, violáceas, planas e pruriginosas, com predileção por superfícies flexoras das extremidades. No boca, o líquen plano pode apresentações variáveis, como já foi descrito anteriormente, sendo a forma reticular a mais comum.

A forma erosiva apresenta superfície irregular, eritematosa, com grau variável de ulceração central e a área periférica das lesões atróficas geralmente são circundadas por estrias ceratóticas irradiadas, podendo ocorrer em mucosa jugal, língua, gengiva e lábios. Quando a atrofia e ulceração estão localizadas apenas na mucosa gengival, esse padrão de reação é chamado de gengivite descamativa. Lembrando que é importante o diagnóstico diferencial, pois a gengivite descamativa também pode estar presente como manifestação clínica do penfigóide das membranas mucosas e do pênfigo vulgar.



(A)



(B)

Figura 45. Líquen Plano Erosivo (A) - CEO Cidade Tiradentes e (B) – CEO Ipiranga

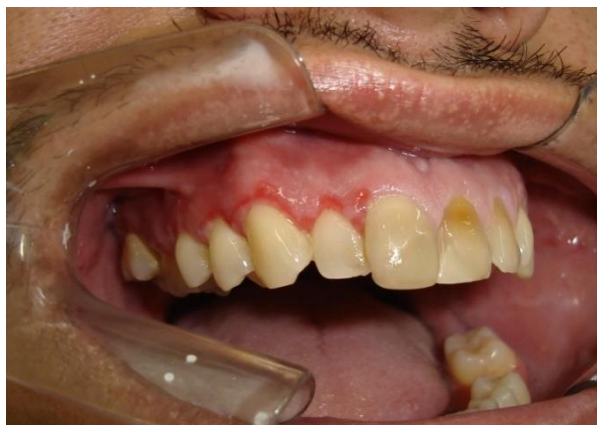

Figura 46. Gengivite Descamativa – CEO Cidade Tiradentes

Diagnóstico: Biópsia

Tratamento:

- Corticóide de uso tópico;
- Corticóide de uso sistêmico (de forma criteriosa, nas manifestações mais agressivas, que não respondem à medicação tópica)

#### 4.3.4 INFECCIOSAS

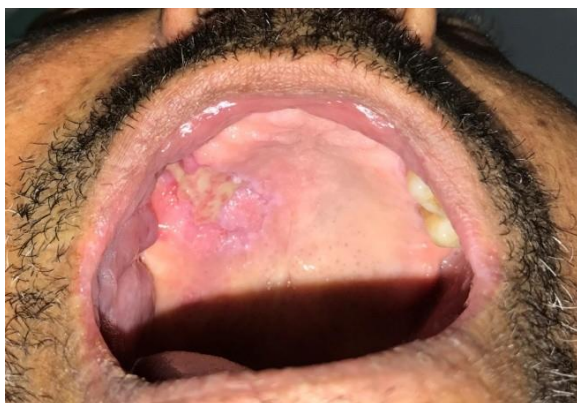##### 4.3.4.1 TUBERCULOSE

A tuberculose (TB) é doença infecciosa crônica causada pelo bacilo *Mycobacterium tuberculosis*. No mundo todo, sua prevalência diminuiu com o advento dos antibióticos porém, nos últimos anos, o número de casos voltou a aumentar. A infecção se dissemina de forma direta de pessoa para pessoa por meio de gotículas respiratórias de um paciente com doença ativa. A infecção primária, que é quando o indivíduo é contaminado pela bactéria, geralmente é assintomática. O micro-organismo fica então latente. A reativação geralmente está relacionada com o comprometimento do sistema imunológico do paciente e este apresenta então, febre baixa, mal-estar, anorexia e sudorese noturna. Com a progressão pulmonar da doença surge tosse, hemoptise e dor torácica. A tuberculose extra pulmonar pode

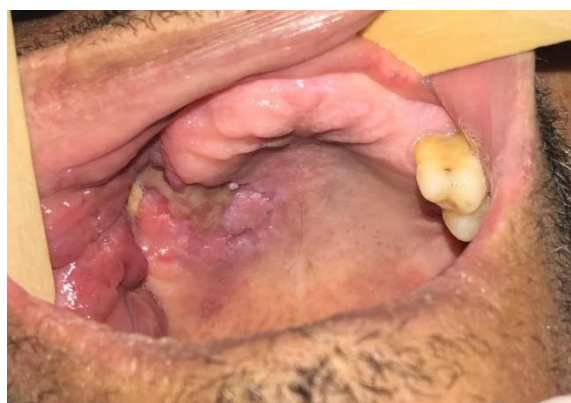

envolver qualquer sistema do organismo: sistema linfático, sistema nervoso central, pele, sistema esquelético, rins e trato gastrointestinal.

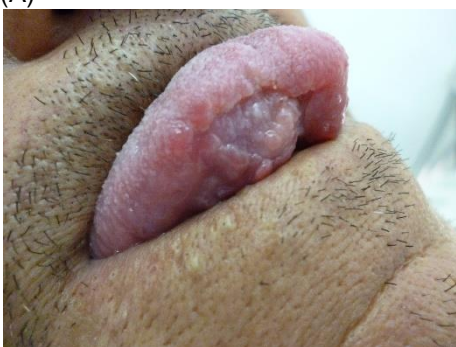As lesões orais da tuberculose ocorrem geralmente em língua, palato e lábios. A lesão típica é uma úlcera crônica, endurecida e indolor. Pode ocorrer também lesões nodulares, granulares, mas é menos comum.



(A)



(B)



(C)

Figura 41. Lesão Oral de Tuberculose (A) e (B) – CEO Itaim Paulista (C) CEO M'boimirim

Diagnóstico: Biópsia e PPD.

Tratamento: Medicamentoso, sempre realizado pelo médico.

#### 4.3.4.2 SÍFILIS

A sífilis é uma infecção crônica causada pela bactéria *Treponema pallidum* cujas principais formas de transmissão são por contato sexual e de mãe para feto. O número de casos vem crescendo muito nos últimos anos e muitas vezes o cirurgião dentista pode ser o primeiro profissional a diagnosticar a doença. As lesões orais que podem aparecer na sífilis têm aspecto clínico diferente, de acordo com a fase da doença em que elas surgem:

- **Sífilis primária:** a lesão característica é o cancro, uma úlcera dura, indolor, de bordas elevadas, que ocorre na área de inoculação da bactéria. A localização é geralmente na genitália e ânus mas, quando ocorre na boca, as áreas mais comuns são língua, palato, lábios, gengiva e tonsilas. Mesmo sem tratamento, a lesão regride espontaneamente dentro de 3 a 8 semanas.

- **Sífilis secundária:** as lesões surgem de 4 a 10 semanas após a infecção inicial. Podem ocorrer lesões maculopapulares na pele e mucosa. Na cavidade oral ainda podem ser encontradas placas mucosas, que são placas brancas, espessas e irregulares que aparecem em qualquer localização da mucosa oral.

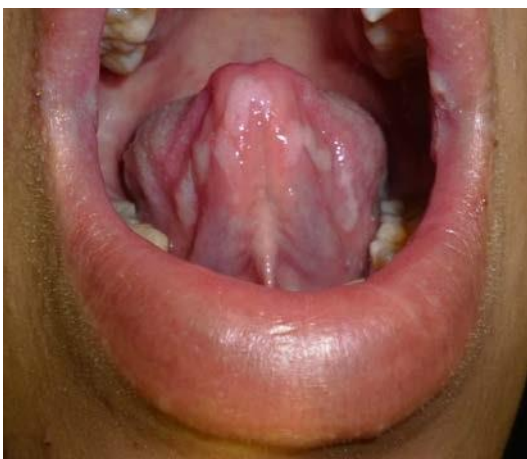

Figura 48. Lesão Oral de Sífilis secundária - CEO Cidade Tiradentes

As lesões podem regredir espontaneamente dentro de 3 a 12 semanas, mas podem ocorrer recidivas.

- **Sífilis terciária:** se não tratada, a sífilis evolui para a fase terciária que pode surgir depois de muitos anos de latência. Essa é a fase mais grave da doença, pois pode ocorrer envolvimento do sistema cardiovascular e do sistema nervoso central. Na boca pode se desenvolver a goma que é uma lesão granulomatosa, endurecida, nodular ou ulcerada, que pode causar extensa destruição tecidual. Mais comum em palato e língua, quando envolve o palato, a destruição tecidual pode levar a perfuração em direção à cavidade nasal.

Diagnóstico: Biópsia e teste sorológico para sífilis.

Tratamento: Medicamentoso (penicilina).

Lembrando que, por ser uma doença com manifestações sistêmicas, o tratamento deve ser realizado sempre pelo médico.



#### 4.3.5 CARCINOMA ESPINOCELULAR (CEC)

O carcinoma espinocelular representa cerca de 80 a 90% de todas as neoplasias malignas que afetam a cavidade oral. A faixa etária mais atingida é superior a 40 anos, sendo mais frequente entre os 50 e 60 anos de idade. O sexo masculino continua sendo o mais afetado numa relação de 2:1 quando comparado com o sexo feminino.

Muitos fatores são considerados predisponentes na carcinogênese do CEC oral, sendo os principais: consumo de tabaco, álcool, exposição à radiação ultravioleta. Outros fatores também podem ser aventados tais como a infecção por alguns subtipos de HPV, deficiências nutricionais e predisposição genética.

O CEC normalmente é caracterizado por úlcera assintomática de bordas elevadas e fundo necrótico podendo ou não ser circundada por áreas leucoplásicas ou eritroleucoplásicas. Também pode ser representado por úlcera rasa, nódulo ulcerado de crescimento exofítico.

Os locais de maior acometimento são a borda lateral da língua, assoalho bucal e lábio inferior.

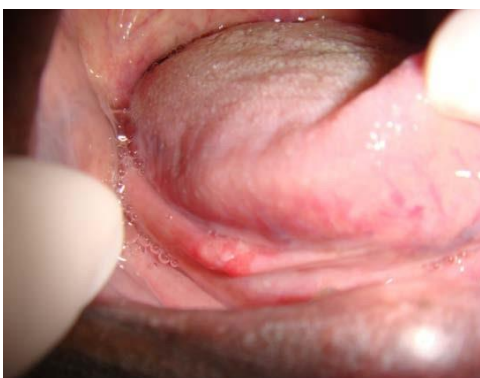

Figura 49. CEC em assoalho bucal - CEO Ipiranga

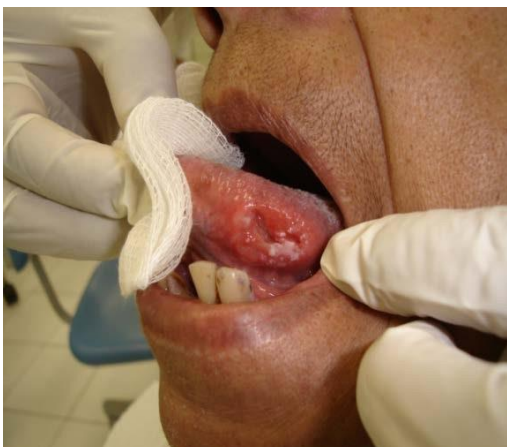

Figura 50. CEC em borda lateral de língua - CEO Tiradentes

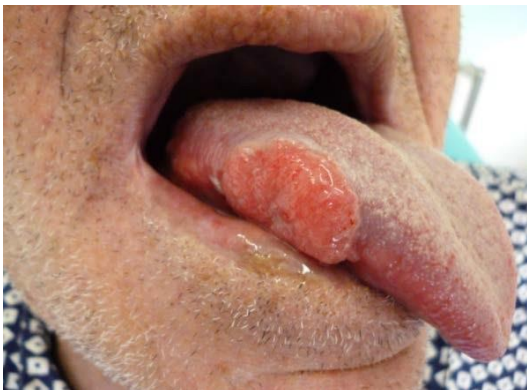

Fig 51. CEC nódulo exofítico - CEO Socorro

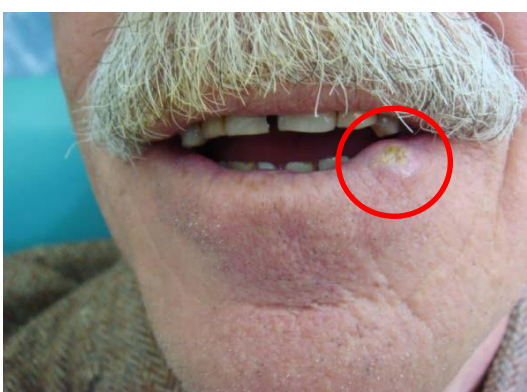

Figura 52. CEC em lábio inferior – CEO Ipiranga

Diagnóstico: O diagnóstico é feito através de informações colhidas durante a anamnese e biópsia incisional.

Tratamento: Cirurgia, radioterapia e ou quimioterapia associada.

#### Sequelas do tratamento

Não podemos deixar de falar de algumas sequelas oriundas do tratamento do CEC, tais como: xerostomia, cáries de radiação, mucosite nos seus variados graus e osteorradiocrose. Sendo que todas essas sequelas irão resultar numa piora na qualidade de vida do paciente e em dificuldades na reabilitação do mesmo.

#### 4.4 LESÕES VÉSICO BOLHOSAS

São lesões que contém líquido em seu interior. Lesões menores que 3mm são denominadas vesículas, enquanto que lesões maiores que 3 mm, são definidas como bolhas.

Com relação à origem podem estar associadas a:

- Trauma: mucoceles e rânulas;
- Origem viral: herpes simples;
- Origem autoimune: Pênfigo vulgar, penfigóide benigno das mucosas.

##### 4.4.1 MUCOCELE/RÂNULA

A mucocele é um fenômeno de extravasamento de muco causado pelo ruptura de um ducto de glândula salivar e subsequente derramamento de mucina para o interior dos tecidos moles subjacentes. É uma lesão muito comum na cavidade oral e frequentemente esse extravasamento ocorre devido a trauma. O lábio inferior é a região mais comum da mucocele, mas ela também pode ocorrer em mucosa jugal, ventre lingual e assoalho da boca.

Quando a mucocele ocorre no assoalho da boca, é chamada de rânula. Diferentemente da mucocele que ocorre apenas devido a lesões em glândulas salivares menores, a rânula pode ser ocasionada devido a extravasamento de mucina da glândula submandibular ou do ducto desta.

Clinicamente, ambas apresentam-se como uma vesícula ou bolha, geralmente de coloração translúcida azulada, flutuante. Quando são mais profundas, não há esse aspecto translúcido e sim uma tumefação flutuante à palpação.

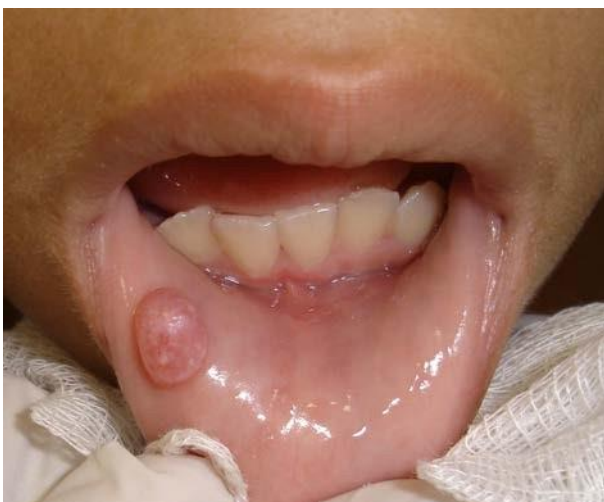

Figura 53. Mucocele – CEO Cidade Tiradentes

Diagnóstico: Clínico.

Tratamento: Remoção cirúrgica da lesão e encaminhamento para exame histopatológico. Observação: a simples drenagem do conteúdo líquido não “trata” a lesão, é necessária a remoção cirúrgica. E o exame histopatológico deve sempre ser realizado, uma vez que alguns tumores de glândulas salivares podem ter aspecto clínico parecido com as mucocelos mais profundas. No caso das rânulas, outro procedimento pode ser a marsupialização.

#### 4.4.2 HERPES

O herpes simples é uma doença infecciosa aguda. O agente etiológico é o vírus herpes simples, que infecta fibras nervosas sensoriais e migra para os gânglios regionais. A infecção primária bucal é frequentemente assintomática e quando se manifesta clinicamente apresenta-se sob a forma da gengivoestomatite herpética, acometendo geralmente crianças entre 3 meses e 6 anos de idade. As manifestações clínicas incluem vesículas e gengivite difusas, que depois evoluem para ulcerações superficiais por toda a mucosa bucal, febre, mal-estar, linfonodopatia cervical e dor intensa dificultando a alimentação.

A duração das manifestações da infecção primária é 10 a 14 dias. Após esse período, o vírus entra em latência no gânglio do nervo trigêmeo sendo reativado de tempos em tempos por uma série de estímulos locais e sistêmicos tais como dano tecidual, exposição solar, estresse físico ou emocional, ciclo menstrual, estados gripais, e imunossupressão.

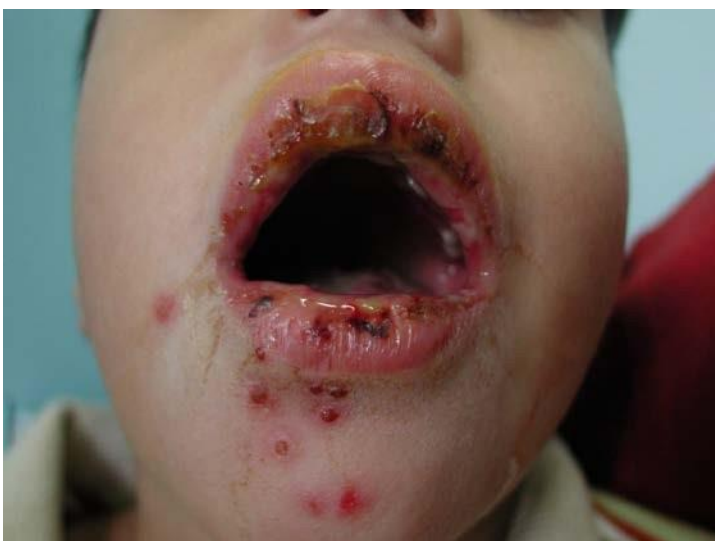

Figura 54. Gengivoestomatite herpética primária - CEO Cidade Tiradentes

O herpes recorrente é precedido por sintomas prodrômicos como dor, ardência, "formigamento", prurido e eritema. Esses sintomas antecedem em 6 a 24 horas o

surgimento das primeiras manifestações clínicas que incluem vesículas que podem evoluir para pústulas que se rompem formando ulcerações e que mais tarde serão recobertas por crostas. A infecção recorrente apesar de ser mais comum nas bordas do vermelhão dos lábios, também pode acometer a mucosa bucal, geralmente palato e gengiva.

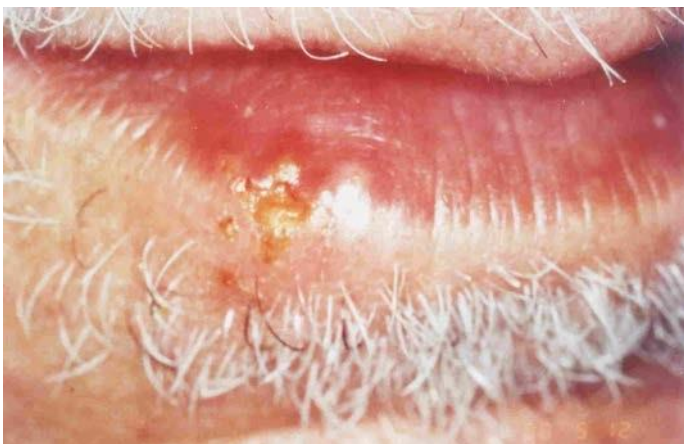

Figura 55. Herpes recorrente – CEO Cidade Tiradentes

Nos pacientes imunocomprometidos, as infecções herpéticas podem ser mais graves e ter recorrências mais frequentes.

Diagnóstico: Clínico, sendo a citologia esfoliativa também um método eficiente no diagnóstico.

Tratamento:

- Gengivoestomatite herpética primária: tratamento de suporte baseado em analgésicos, antipiréticos e antissépticos tópicos.

- Herpes recorrente:

- Aciclovir creme – aplicar na lesão 5 vezes ao dia por 5 dias;

- Aciclovir comprimidos – 200mg via oral, 5 vezes ao dia por 5 dias.

Observação: o uso tópico é mais eficiente se iniciado na fase prodrômica da manifestação herpética.

#### 4.4.3 PÊNFIGO VULGAR

O Pênfigo Vulgar é uma patologia mucocutânea de origem auto imune. É uma doença muito importante pois se não tratada pode levar à morte do paciente. Além disso, as lesões bucais normalmente se desenvolvem antes das lesões em pele e são de difícil resolução. Geralmente acomete pacientes adultos sem predileção por sexo. As lesões

orais se iniciam como bolhas ou vesículas que se rompem dando lugar a extensas áreas de erosão ou ulcerações irregulares. Os locais mais acometidos costumam ser mucosa labial, palato, ventre lingual e gengiva. O estágio inicial de bolha ou vesícula ocorre por um período muito curto de tempo pois estas lesões se rompem facilmente. Um sinal característico, mas não exclusivo desta patologia, é que a bolha pode ser induzida na mucosa ou pele normais exercendo-se uma pressão firme lateral o que é denominado de sinal de Nikolsky positivo.

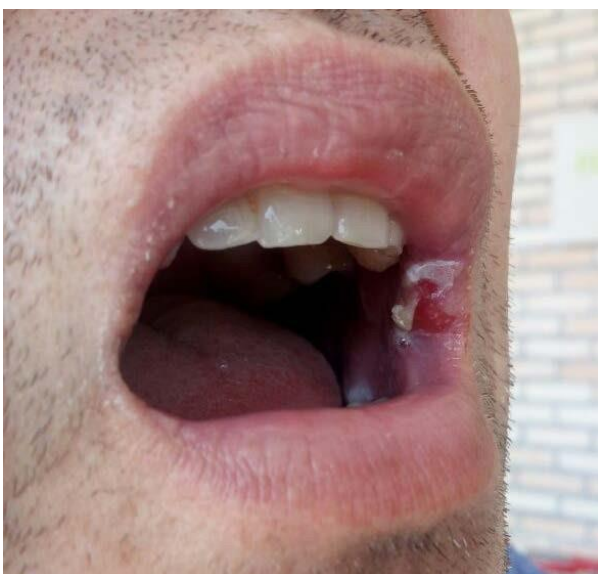

Figura 56. Lesão oral de Pênfigo Vulgar – CEO Lapa

Diagnóstico: Realizado através da biópsia de uma lesão oral podendo ser confirmado pelo exame de imunofluorescência direta. É muito importante que o tecido perilesional seja incluído na biópsia.

Tratamento: Uso de corticóides sistêmicos podendo ser associados a outras medicações imunossupressoras com acompanhamento médico.

#### 4.4.4 PENFIGÓIDE BENIGNO DAS MUCOSAS

Assim como o Pênfigo Vulgar o Penfigóide Benigno das Mucosas é uma patologia imunologicamente mediada onde autoanticorpos atacam as proteínas de adesão entre o epitélio e a membrana basal. Normalmente acomete pacientes adultos e do sexo feminino.

As lesões orais apresentam-se como bolhas ou vesículas que podem ser detectadas clinicamente já que não possuem a característica de se romperem facilmente como no Pênfigo Vulgar pois são localizadas mais profundamente, na região subepitelial.



Posteriormente se rompem deixando áreas extensas de ulceração com intensa sensibilidade dolorosa. Além da mucosa oral podem acometer outros locais como mucosa conjuntiva, nasal, esofágica, laríngea e vaginal, bem como a pele.

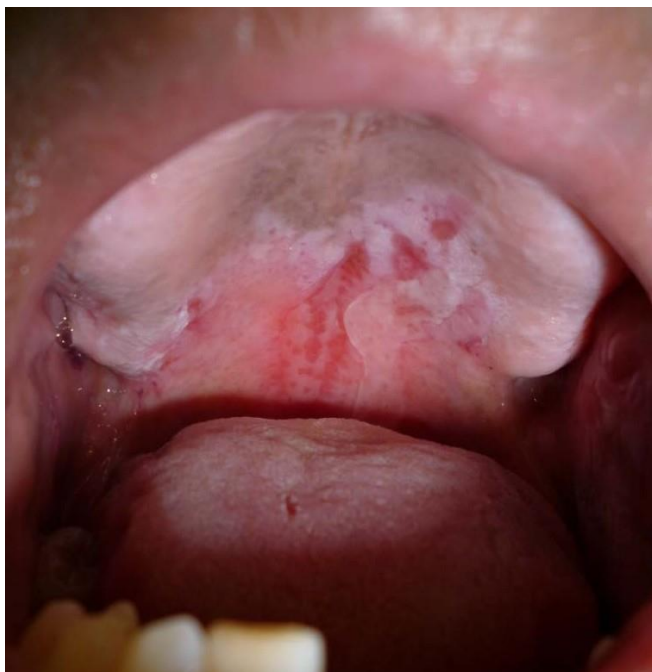

Figura 57. Lesão Oral de Penfigóide Benigno das Membranas Mucosas – CEO M'Boi Mirim

## 4.5 LESÕES VASCULARES

### 4.5.1 HEMANGIOMA

O hemangioma e o linfangioma são lesões que têm origem, respectivamente, nos vasos sanguíneos e vasos linfáticos .

O termo **hemangioma** atualmente designa tumores benignos da infância que se caracterizam por uma fase de crescimento rápido seguida pela involução gradual. Clinicamente, o hemangioma apresenta-se como lesão nodular de tamanho variável, de consistência flácida sob pressão, superfície lisa pela distensão dos tecidos,

coloração eritematosa à arroxeadada, de acordo com a sua localização e profundidade no tecido adjacente. Existe diagnóstico diferencial para lago venoso

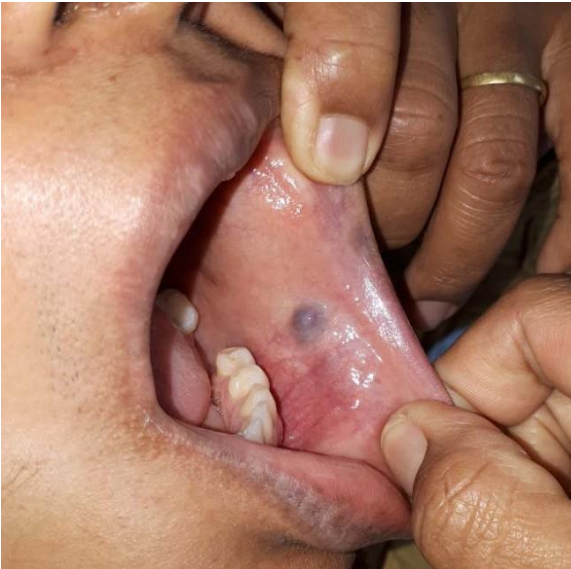

Figura 58. Lago venoso – CEO Lapa

#### 4.5.2 LINFANGIOMA

Os **linfangiomas** são lesões hamartomatosas que ocorrem geralmente ao nascimento, acredita-se que a lesão se desenvolva a partir do tecido linfático "ectópico", ou seja, não apresentam relação com canais linfáticos maiores. Possui características clínicas peculiares e, em muitos casos, é possível realizar o diagnóstico somente pelo exame clínico. A lesão usualmente é mal delimitada e superficial, com superfície pedregosa lembrando "vesículas" transparentes agrupadas, podendo mostrar coloração semelhante à da mucosa normal ou arroxeadada. Nos casos em que não for possível fechar o diagnóstico clinicamente, uma biópsia incisional poderá ser necessária para que o diagnóstico seja estabelecido. As lesões podem ser extensas, impedindo a remoção cirúrgica completa.

As **Malformações vasculares** representam lesões relacionadas com a morfologia dos vasos sanguíneos, ou seja, são vasos que apresentam sua estrutura alterada, geralmente exibem dilatação. Essas lesões são persistentes e



acompanham o crescimento do indivíduo, não havendo regressão como ocorre nos hemangiomas congênitos.

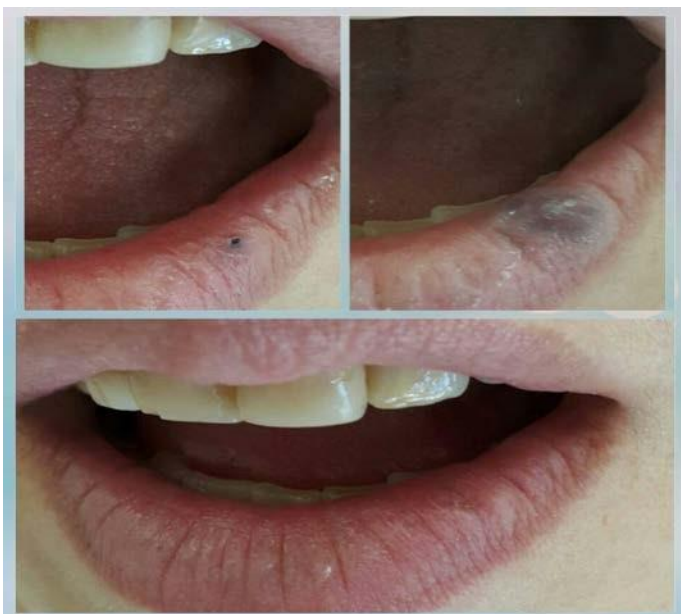

Figura 59. Lago venoso aspecto clínico pré e pós-tratamento – CEO Jabaquara

**Diagnóstico:** Clinicamente estas lesões apresentam coloração arroxeadada em decorrência da extensa vascularização na área. Uma manobra muito importante que auxilia no diagnóstico das lesões vasculares é a diascopia/vitropressão, na qual realizamos uma pressão sobre a lesão com uma lâmina de vidro ou mesmo com um tubete de anestésico de vidro. Neste momento, se a lesão for de origem vascular, a pressão irá causar a diminuição do aporte sanguíneo e como consequência a lesão fica esbranquiçada.

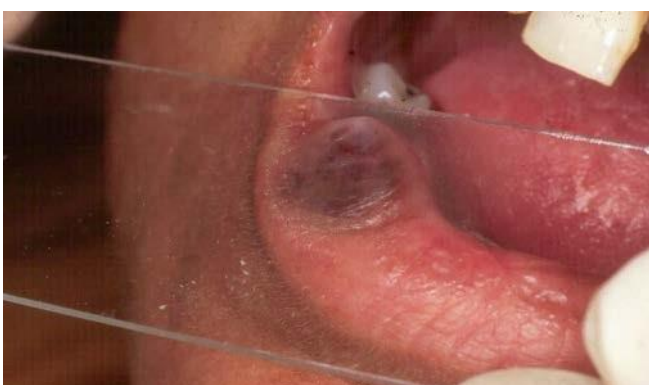

Figura 60. Diascopia em lesão vascular – CEO Jabaquara

**Tratamento:** Não é recomendada a biópsia ou remoção cirúrgica de lesões vasculares sem conhecer a real extensão da lesão: se a incisão for feita sobre a

lesão, haverá hemorragia intensa. A conduta para casos pequenos é a escleroterapia, injeção de agentes esclerosantes como o oleato de monoetanolamina (Ethamolin®). Em outras situações, a decisão pode ser pelo acompanhamento, sem nenhum tipo de intervenção, especialmente se não há queixa de hemorragia frequente ou queixa estética.

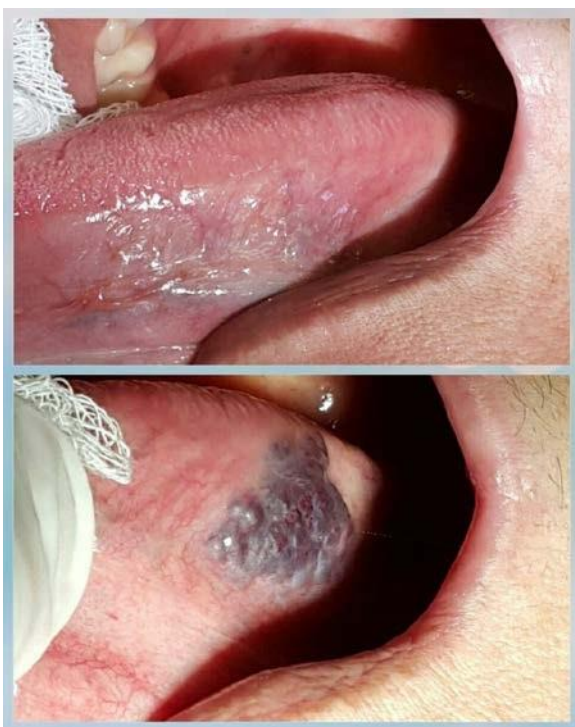

Figura 61. Má formação vascular - pré e pós-tratamento – CEO Jabaquara

#### 4.5.3 LESÕES EXTRAVASCULARES

##### 4.5.3.1 PETÉQUIAS E EQUIMOSSES

Tais lesões podem aparecer na boca devido a traumas ou discrasias sanguíneas. As discrasias sanguíneas algumas vezes apresentam manifestações bucais importantes e o reconhecimento destas condições pelo cirurgião-dentista é fundamental devido à possibilidade de hemorragias severas, cuja previsão exige modificações do plano de tratamento odontológico. Quando descartada a possibilidade de trauma o cirurgião-dentista deve suspeitar das discrasias

sanguíneas decorrente de alguma doença sistêmica séria e procurar outros sinais com hipertrofia gengival, perda de peso, fraqueza, febre, artralgia e cefaleia. Há vários tipos de leucemias que têm potencial de produzir lesões intrabuciais. Aspetéquias são extravasamentos sanguíneos puntiformes, enquanto as equimoses são maiores que a ponta de um alfinete. A coloração varia de vermelha a roxa. Algumas regiões da boca são mais vulneráveis aos traumatismos como a mucosa jugal, bordas laterais de língua, os lábios e a junção do palato duro com o palato mole.

#### **4.6 OSTEONECROSE POR MEDICAMENTOS**

Clinicamente as lesões de osteonecrose associada a medicamentos são definidas como osso exposto ao meio bucal por mais de 8 semanas, ou presença de fístulas intra ou extrabuciais pelo mesmo período, além disso o paciente tem histórico de uso de medicamentos anti-reabsortivos (bisfosfonatos e denosumab), ou de medicamentos antiangiogênicos, e ainda, o mesmo não pode ter sido submetido a radioterapia na região de cabeça e pescoço.

As lesões de osteonecrose foram primeiramente correlacionadas com os bisfosfonatos, e por isso, são mais conhecidos os casos associados a esta medicação. As lesões associadas aos bisfosfonatos são mais frequentes nos casos em que o paciente usa a medicação por via intravenosa, devido a maior potência da medicação. Além disso, a região bucal mais afetada é a mandíbula, provavelmente devido a menor irrigação deste osso. Além disso, alguns procedimentos odontológicos estão associados a maior prevalência de casos de osteonecrose, como as exodontias e tratamentos periodontais.

Diagnóstico: Clínico e radiográfico, sendo o histórico de uso das medicações associadas muito importante para o fechamento de diagnóstico (bisfosfonatos, denosumab ou medicamentos antiangiogênicos). Além disso, é muito importante a realização de exame histopatológico, pois existem relatos de lesões diagnosticadas clínica e radiograficamente como osteonecrose dos maxilares associada a medicamentos, mas que na realidade se tratavam de neoplasias malignas.

Tratamento: Tratamento conservador (antibioticoterapia local e sistêmica), ou tratamento cirúrgico com sequestrectomia.

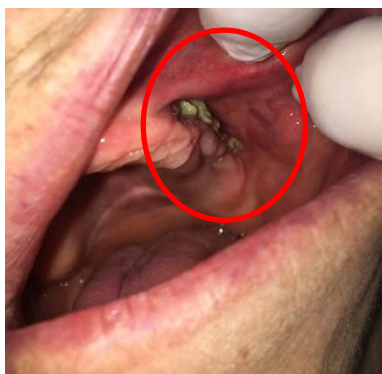


Figura 62. Osteonecrose por medicação – CEO Vila Guilherme

#### 4.7 LESÕES COMUNS EM PACIENTES PORTADORES DO HIV

Com a grave imunodepressão celular, que atinge principalmente os linfócitos T CD4, o indivíduo infectado fica susceptível a uma enorme gama de patologias, dentre as quais se incluem manifestações bucais das mais diferentes etiologias.

São elas:

- Candidíase (Vide pags 15, 16 e 19)
- Sarcoma de Kaposi: Aparece como lesão multifocal marrom avermelhada. Em pacientes vivendo com HIV as lesões de pele não estão restritas as extremidades e podem ser multifocais. As manifestações bucais podem variar de uma simples mancha violácea, até aspecto de uma massa tumoral de coloração castanha.
- Carcinoma espinocelular (Vide pags 18, 31 e 39)
- Aftas: Nos pacientes imuno deprimidos pela presença de HIV, as aftas podem apresentar-se mais frequentes e severas. (Vide pags 32e 33)
  - Pigmentação por medicação (Vide pag 22)
  - Herpes Simples: A infecção herpética em imunodeprimidos sofre reativações mais frequentes, formando lesões maiores e de maior duração. (Vide pag 42)
  - Leucoplasia Pilosa: Associada a presença do vírus Epstein (EBV) ocorre na maioria das vezes na borda lateral da língua, uni ou bilateralmente e é caracterizada

pela presença de projeções queratinizadas. Pode apresentar-se como uma lesão inicial na infecção pelo HIV.

## 5. BIÓPSIA

É a remoção cirúrgica de tecido de um organismo vivo para avaliação histopatológica.

Todo material removido deve ser enviado para análise histopatológica, porém, isso pode não acontecer devido a falta de conhecimento ou banalização da doença, trazendo consequências para o prognóstico. Devido à familiarização das doenças, não se pode generalizar os sintomas, é necessário ter certeza.

### **Indicação :**

- Lesões erosivas, fissuradas, ulceradas ou não, suspeitas de malignidade;
- Lesões brancas - máculas (manchas) ou placas;
- Lesões vermelhas;
- Nódulos;
- Lesões ósseas expansivas ou não;

Biópsia não quer dizer que sempre será maligno.

### **5.1 MATERIAIS:**

- Seringa carpule;
- *Punch* ou cabo de bisturi com lâmina;
- Porta-agulha;
- Agulha;
- Fio de sutura;
- Gaze;
- Agulha gengival;
- Anestésico;
- Recipiente para colocar o fragmento;
- Formol 10%.

O recipiente que contém o fragmento deve ser identificado com:

- nome, idade, sexo;

- queixa e duração da lesão;
- história da doença resumida;
- antecedentes familiares e pessoais se forem relevantes;
- descrição da lesão;
- hipóteses de diagnóstico.

## 5.2 INCISIONAL

Remoção parcial da lesão com o intuito de obter diagnóstico definitivo para traçar estratégias para o tratamento (medicamentosa ou cirúrgica, agressiva ou não).

**Indicações:** hipótese diagnóstica de malignidade, lesões extensas ou difusas (não é possível remover toda a lesão, é removido um fragmento representativo), manifestação bucal de doença sistêmica.

É muito importante a escolha da área a ser biopsiada, pois determinado fragmento da lesão pode não ser representativo, levando o indivíduo a sofrer várias incisões cirúrgicas para obtenção da amostra perfeita.

Não se colhe material de área de necrose, pois o tecido é amorfo. O fragmento não pode ser muito pequeno. Mesmo a lesão sendo pequena, é necessária biópsia incisional quando há suspeita de malignidade.

Se retirar o fragmento de uma região próxima da normalidade é mais difícil ver alterações.

Cuidado: O uso do bisturi elétrico pode afetar o epitélio e dificultar o diagnóstico.

## 5.3 EXCISIONAL

Remoção completa da lesão com o intuito de obter diagnóstico e talvez tratamento definitivo (depende do tipo de lesão, geralmente lesões pequenas sem suspeita de malignidade).

**Indicações:** lesões pequenas, lesões pediculadas (a base é menor do que a extensão de toda da lesão).

Nas lesões reacionais, que são lesões benignas, a remoção é o tratamento. Ex: fibroma, que pode ser causado por fator irritacional, hiperplasias fibrosas inflamatórias, etc.

#### **5.4. CONTRAINDICAÇÕES DE BIÓPSIA**

- Lesões em que o diagnóstico clínico é o definitivo (não é necessária a biópsia);
- Falta de condições de biossegurança.
- Lesões de origem vascular.

#### **5.5 CUIDADOS COM O MATERIAL COLETADO**

- Anestesia (deve ser na borda, cuidar para não anestésiar a lesão e criar artefato);
- Pinçamento (pode desenvolver artefatos, abrir vasos fechados simulando vascularização e infiltrar o epitélio no conjuntivo);
  - Eletrocautério (queima o tecido e compromete o exame histopatológico);
  - Peças finas e superficiais (material insuficiente para análise);
  - Identificação;
- Fixação do material (o fixador deve estar num volume 10 a 20 vezes maior que o volume da amostra):
  - Formol a 10% (em concentrações maiores pode queimar o material externamente e não fixar internamente), é o fixador ideal;

## 6. REFERÊNCIAS

1. BHATTACHARYYA I, CHEHAL HK. White lesions. *Otolaryngol. Clin North Am.* 2011; 44(1):109-31.
2. BORAKS S. *Medicina Bucal Tratamento Clínico Cirúrgico das Doenças Bucomaxilofaciais.* Artes Médicas, 2011.
3. CASIGLIA, JM. Recurrent aphthous stomatitis: Etiology, diagnosis, and treatment. *Gen Dent* 2002; 50: 157-166.
4. CORRÊA PH, NUNES LC, JOHANN AC, AGUIAR MC, GOMEZ RS, MESQUITA RA. Prevalence of oral hemangioma, vascular malformation and varix in a Brazilian population. *Braz Oral Res* 2007; 21:40-45.
5. COSTA, CR. *Principais Afecções Bucais. Projeto inovações no ensino básico: componente saúde/ Fundação do Desenvolvimento Administrativo – FUNDAP, Secretaria de Estado da Saúde de São Paulo – São Paulo: FUNDAP, 1998.*
6. FANTASIA JE, DAMM DD. Oral diagnosis – mucosal hemorrhage – thrombocytopenia purpura. *Gen Dent.* 2002; 50:82-4.
7. GANESH, C. et al. Lymphangioma circumscriptum in an adult: an unusual oral presentation. *Journal of clinical imaging science*, v. 3, 2013.
8. HUBER MA. White oral lesions, actinic cheilitis, and leukoplakia: confusions in terminology and definition: facts and controversies. *Clin Dermatol.*; 2010; 28(3):262-8.
9. MARCUCCI, G et al. *Fundamentos de Odontologia – Estomatologia.* 1a. Edição: Editora Guanabara-Koogan; 2005.
10. MIMURA MAM, HIROTA SK, SUGAYA NN, SANCHES JR JA, MIGLIARI DA. Systemic treatment in severe cases of recurrent aphthous stomatitis: an open trial. *Clinics.* 2009; 64(3):193-8.
11. NATAH SS, KONTTINEN YT, ENATTAH, NS, ASHANNAKHI N, SHARKEY, KA, HÄYRINEN-IMMONEN R. Recurrent aphthous ulcers today: a review of the growing knowledge. *Int J Oral Maxillofac Surg.* 2004; 33(3):221-34.
12. NEVILLE, BW; ALLEN, CM; DOUGLAS, DD et al. *Patologia Oral e maxilofacial.* 2a. Edição: Editora Guanabara-Koogan; 2004.
13. REGEZI, JA; SCIUBBA, JJ. *Patologia Bucal: Correlações Clinicopatológicas.*



- 1a. Edição: Editora Guanabara-Koogan; 1991.
14. SCULLY, C. Medicina Oral e Maxilofacial. 2a.Edição:Elsevier; 2009
15. WOO, S. B. Atlas de patologia oral. 1. ed. - Rio de Janeiro:Elsevier, 2013.



**ESTOMATOLOGIA**  
**PARA CLÍNICOS DA**  
**ATENÇÃO BÁSICA**  
DO MUNICÍPIO DE SÃO PAULO



**CIDADE DE**  
**SÃO PAULO**  
**SAÚDE**